Das Erhalten von Milchzähnen

Noch immer wird fast die Hälfte aller Kinder in Deutschland mit Karies eingeschult. Zusätzlich bleibt eine große Anzahl kariöser Läsionen unversorgt. Daneben nimmt die Polarisation der Karies zu, es gibt also weiterhin eine kleine Gruppe von Kindern und Jugendlichen, die überdurchschnittlich viel Karies(-erfahrung) haben. Gerade solche Randgruppen werden oft durch die etablierte Gruppen- und Individualprophylaxe nicht erreicht. Der Behandlungsumfang solcher Kinder ist dann meist sehr groß, oft in ambulanter Behandlung nicht zu bewältigen und erfordert maximal präventive Maßnahmen durch den Behandler. Der folgende Fall gibt eine Übersicht über restaurative Maßnahmen, wie Füllungen mit plastischen Materialien, Milchzahnendodontie und Versorgungen mit konfektionierten Milchzahnkronen.

Über den im Durchschnitt guten Ergebnissen der Kinder- und Jugendgruppe der vierten Deutschen Mundgesundheitsstudie (DMS IV) gerät die weiterhin hohe Prävalenz der Milchzahnkaries beinahe in Vergessenheit. Bei den jüngeren Kindern ist nach wie vor das Problem der Fläschchenkaries dominant. Hier ist nur bis zu einem Drittel der Läsionen überhaupt versorgt. Mögen die Gründe für die Nicht-Versorgung vielfältig sein, so bestehen dennoch medizinische (allgemeinmedizinische und zahnmedizinische), ethische und psychosoziale Aspekte, die eine Behandlung in jedem Fall erforderlich machen. Das bedeutet: Kinder mit frühkindlicher Karies sind oft anfälliger für Infektionskrankheiten, leiden an den Folgen einer Fehl- und Mangelernährung – bedingt durch eine Beeinträchtigung der Kaufunktion – weisen Schwierigkeiten in der Sprachentwicklung auf, haben Störungen im Wachstum aufgrund vertikaler und horizontaler Dimensionsverluste und nicht zuletzt leiden sie oft unter ihrem Aussehen, was bei kariöser Zerstörung der Oberkieferfrontzähne besonders hervortritt.

Anamnese

Bei der hier vorgestellten knapp sechsjährigen, allgemeinmedizinisch gesunden Patientin war im Rahmen der halbjährlichen Kontrolluntersuchungen eine tiefe Dentinkaries an den Zähnen 54 und 74 diagnostiziert worden. Während der ambulanten Behandlung verweigerte sie die weitere Mitarbeit, sodass die eröffnete Pulpa nur notdürftig mit einem Calciumhydroxidpräparat abgedeckt und der Zahn mit einem Glasionomerzement gefüllt wurde. Wenige Wochen später klagte sie über Schmerzen in dieser Region und es wurde eine Behandlung unter Dormicum® angestrebt, die erfolglos blieb. Es folgte die Überweisung in eine Zahnklinik. Da der Behandlungsumfang verhältnismäßig groß war, die Mitarbeit der Patientin inzwischen aber sehr gering, wurde eine Behandlung in Allgemeinnarkose (ITN) angestrebt. Die Eltern der Patientin gaben an, größtenteils auf eine ausgewogene Ernährung und eine durchschnittlich gute Mundhygiene zu achten, wussten aber gleichzeitig um ihre Inkonsequenz hinsichtlich zahlreicher über den Tag verteilter Zuckerimpulse, die die Entstehung der Milchzahnkaries durchaus erklärten.

Befund

Klinisch dominierten die kariösen Läsionen, teils mit eingebrochener Oberfläche *(Abb. 1)*. Die Mundhygiene zum Zeitpunkt der Aufnahmeuntersuchung war sehr gut, der Approximalraum-Plaque-Index (API) betrug nur 13 Prozent, der modifizierte Sulkus-Blutungs-Index (SBI mod.) 8 Prozent.

Röntgenologisch

Die angefertigten Bissflügelaufnahmen erlaubten aufgrund ihrer Größe (Speicherfolie, 3 x 4 cm) eine approximale, interradikuläre und apikale Diagnostik, insb. der Milchmolaren *(Abb. 2 und 3)*.

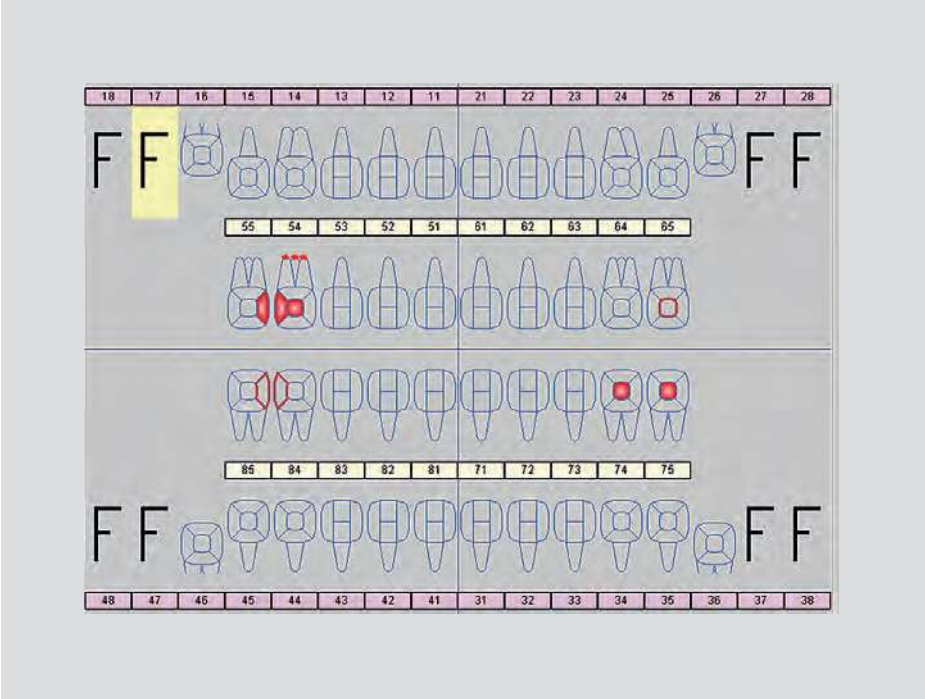

Abb. 1 – Klinischer Befund vor der Sanierung in Intubationsnarkose

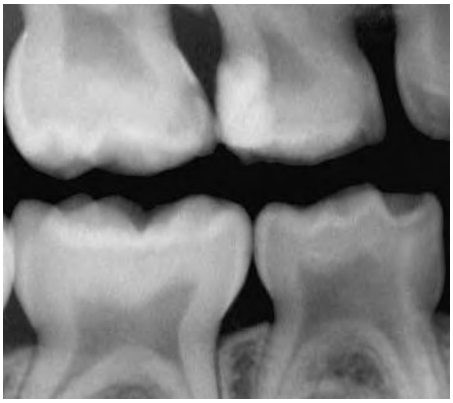

Abb. 2 – Rechte Bissflügelaufnahme (Ausschnitt). Zahn 54 mit interradikulärer Osteolyse und als Folge Resorptionen der distalen Wurzel.

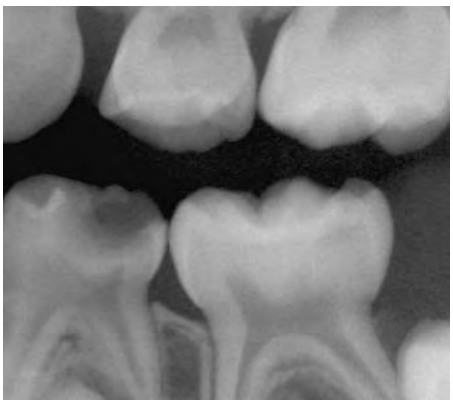

Abb. 3 – Linke Bissflügelaufnahme (Ausschnitt). Im Gegensatz zum klinischen Erscheinungsbild ist der Fortschritt der okklusalen kariösen Läsion bis in das Dentin deutlich zu sehen. Ebenso zeigt sich deutlich die Nähe der okklusalen Läsion des Nachbarzahnes zur Milchzahnpulpa.

Abb. 4 – Eröffnung der kariösen Läsion an Zahn 55. Zahn 54 wurde bis zum Abschluss der Versorgung an Zahn 55 belassen, um ein suffizient trockenes Arbeitsfeld beizubehalten.

Die Zähne 65, 84 und 85 wiesen eine Schmelzkaries auf, die Zähne 54, 55, 74 und 75 eine in das Dentin fortgeschrittene Karies, Zahn 54 zusätzlich eine interradikuläre und apikale Radioluzenz sowie pathologische Wurzelresorptionen.

Therapie

Aufgrund des umfangreichen Behandlungsbedarfs sowie der gegenwärtig neu aufgetretenen Beschwerden war eine Behandlung in Intubationsnarkose indiziert, insbesondere auch im Hinblick auf die erfolglose Behandlung unter Dormicum®.
Die kariöse Läsion an Zahn 55 wies eine typische Kavitätengröße auf, bei der eine Füllungstherapie mit einem plastischen Material im Milchzahn noch möglich ist *(Abb. 4 bis 6)*. Da für den zentralen Anteil der Kavität von einer Restdentinschichtstärke von mehr als 1 mm ausgegangen wurde, wurde hier auf eine Caries-profunda-Therapie verzichtet.
Der Milchmolar 75 zeigte eine dezente Verfärbung im distalen Bereich der Fissur *(Abb. 7)*. Obwohl hier zunächst klinisch nur der Verdacht einer Fissurenkaries bestand, so zeigte die Bissflügelaufnahme *(Abb. 2)* auch hier schon eine bis in das Dentin fortgeschrittene Karies, die aber aufgrund der frühen Diagnostik ebenfalls mit einer plastischen Füllung versorgt werden konnte *(Abb. 8 und 9)*.
Als Füllungsmaterial wurde hier ein Kompomer (Dyract, Dentsply, DeTrey) in Kombination mit einem Einflaschenadhäsiv (Prime&Bond NT, Dentsply DeTrey) verwendet.
Die Behandlung des Zahnes 74 mit einer Vitalamputation wird im folgenden Abschnitt „Milchzahnendodontie“ beschrieben.

Pulpabeteiligung

Die okklusale Karies des ersten Milchmolaren im Unterkiefer (Zahn 74) konnte nicht mehr durch eine alleinige Füllungstherapie behandelt werden *(s. Abb. 7 bis 9)*. Die Ausdehnung der Karies hatte zwangsläufig eine umfangreiche Beteiligung der Pulpa zur Folge, ebenso wie eine großflächige Eröffnung derselben bei der Exkavation. In der Kinderzahnheilkunde sind in solchen Fällen eine Ausräumung der gesamten

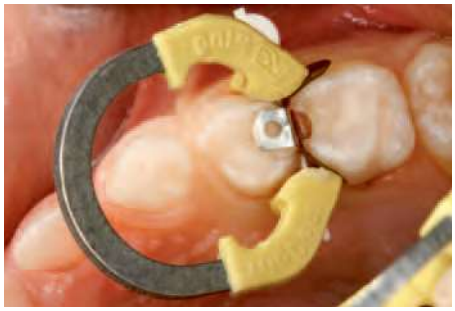

Abb. 5 – Anlegen eines Matrizensystems (Triodent V3®), das Teilmatrizen in besonders kleinen Größen anbietet und daher gut für Milchzähne geeignet ist

Abb. 6 – Fertige Milchzahnfüllung. Der approximale Kasten blieb in oro-vestibulärer Richtung klein, sodass die Füllung mit einem Kompomer vorgenommen wurde.

Abb. 7 – Ausgedehnte eingebrochene kariöse Läsion an Zahn 74. Zahn 75 dagegen zeigt eine nur wenig auffällige Verfärbung im distalen Anteil der Hauptfissur.

Kronenpulpa (Vitalamputation/Pulpotomie), die Applikation eines Medikamentes auf die Pulpastümpfe und ein bakteriendichter Verschluss die Therapie der Wahl. Da zusätzlich approximal (distal) kaum Zahnhartsubstanz verblieb, wurde dieser Zahn mit einer konfektionierten Krone (Stahlkrone, 3M Espe) versorgt *(Abb. 9)*.

Abb. 8 – Tatsächliche Größe der Läsion nach Entfernung des kariös veränderten Dentins. Die Läsion wurde mit einem Kompomer gefüllt. Gleichzeitig wurde währenddessen die Blutstillung am pulpotomierten Nachbarzahn mittels Wattepellet vorgenommen.

Abb. 9 – Stahlkronenversorgung an Zahn 74 nach Vitalamputation, Applikation eines Medikamentes, Aufbaufüllung und Präparation

Konfektionierte Kronen

Sobald der approximale Kasten im Milchzahn eine weiter ausladende Form annimmt *(Abb. 10)*, sollte von einer plastischen Füllung abgesehen und eine konfektionierte Krone präferiert werden. Im vorliegenden Fall war die Ausdehnung des okklusalen Defektes nach distal *(vgl. Abb. 8)* für die Entscheidung zur Krone ausschlaggebend. Die Patientin war noch verhältnismäßig jung und dieser Zahn benötigte dementsprechend eine dauerhaft gute Versorgung.

Epikrise

Bei der hier vorgestellten Patientin war die initiale Behandlung aufgrund geringer Compliance auch in Sedierung nicht erfolgreich, was einen Eingriff in Intubationsnarkose notwendig machte. Die Therapie erstreckte sich von der Füllungstherapie über die Milchzahnendodontie mit anschließender Kronenversorgung bis hin zu frühzeitiger Extraktion bei interradikulärer und apikaler Osteolyse.

Füllungstherapie

Größere Kavitäten als die bei der vorgestellten Patientin sind zwar kurzfristig auf diesem Weg meist auch zu versorgen, neigen aber zu Füllungs- und/oder Zahnfrakturen oder auch vorzeitigem Verlust – was eine erneute Behandlung des Kindes zur Folge hätte. Als Füllungsmaterial im Milchgebiss eignen sich heute hauptsächlich Kompomere; dennoch erfordern auch sie einen gewissen Grad an Mitarbeit, um sorgfältig verarbeitet werden zu können. Von Füllungsmaterialien, die eine Mindestmaterialschichtstärke erfordern (z. B. Glasionomerzemente oder Amalgam) sollte abgesehen werden, da die dünnen Zahnhartsubstanzschichten der Milchzähne mit gleichzeitig voluminöser Pulpa eine weitreichende Präparation nur aufgrund der Materialanforderungen eigentlich verbieten.

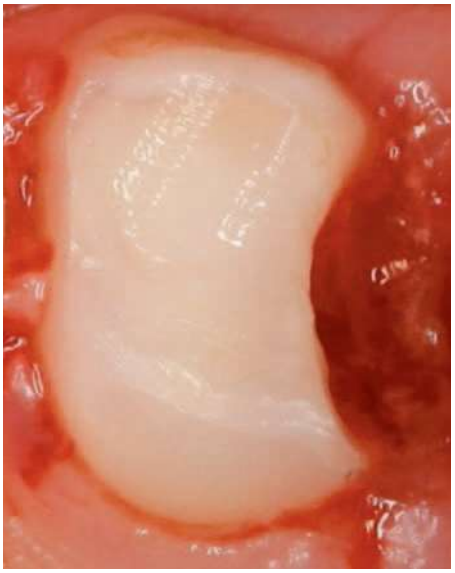

Abb. 10 – Abrundung der Kanten. In orovestibulärer Richtung weit ausgedehnter approximaler Kasten; der Zahn wurde deshalb zur Aufnahme einer Stahlkrone präpariert.

Milchzahnendodontie

Sie erstreckt sich von der indirekten Überkappung bis hin zur Pulpektomie. Eine der am häufigsten angewendeten Maßnahmen ist die Pulpotomie (auch Vitalamputation). In der Regel erfolgt hier die Entfernung der Pulpa mit einem Diamanten bis zum Eingang der Wurzelkanäle. Da es hier natürlich zu einer Blutung kommt, ist die Blutstillung vor Applikation eines geeigneten Medikamentes auf die Pulpastümpfe von besonderer Bedeutung. Eine nicht zu stillende Blutung ist ein Zeichen für noch vorhandenes pulpitisch verändertes Gewebe und bedingt den nächsten Schritt, die Entfernung der Wurzelpulpa mit einem Diamanten im oberen Bereich der Wurzeln (= zervikal/hohe Pulpotomie). Der Übergang zur Vitalexstirpation (Pulpektomie) ist ab hier fließend. Zur Blutstillung eignet sich in der Kinderzahnheilkunde insbesondere die Applikation von Eisen-III-Sulfat, da dieses sehr schnell (ca. 15 bis 30 Sekunden) einen mechanischen Gefäßverschluss bewirkt. In Frage kommt auch die Blutstillung mittels eines in Kochsalz getränkten Wattepellets, was aber bis zu vier Minuten in Anspruch nimmt *(s. a. Abb. 8)*. Als Medikament zur Abdeckung der Pulpastümpfe werden gegenwärtig eine wässrige Calciumhydroxidsuspension oder Mineral Trioxid Aggregate (MTA) empfohlen (gemeinsame Wissenschaftliche Mitteilung der DGK und DGZ). Die Möglichkeiten des Zahnerhaltes mit die-

ser Methode sind allerdings begrenzt. So sollte ab einer (physiologischen) Wurzelresorption von etwa einem Drittel der Wurzellänge (also zwischen dem 7. und 9. Lebensjahr des Patienten) keine endodontische Maßnahme mehr erfolgen. Ebenso sollte ein Röntgenbild vorliegen, das über eine mögliche interradikuläre (ggf. apikale) Radioluzenz Aufschluss gibt. Eine Pulpaamputation ist dann in der Regel nicht mehr indiziert, ebenso nicht bei Schmerzen, Aufbissempfindlichkeit, Zahnlockerung oder auch Fistelbildung bzw. (rezidivierender) Schwellung. Im vorliegenden Fall kamen die Vitalamputation mit vollständiger Ausräumung der Kronenpulpa und eine anschließende Versorgung mit einer Stahlkrone zum Einsatz *(Abb. 9)*.

Kronen für Milchmolaren

Milchzahnkronen bieten maximalen Schutz vor Sekundärkaries, Füllungs- und Zahnfrakturen. Sie sind in der Regel auch unter suboptimalen Bedingungen (mäßig kooperatives Kind) deutlich besser als eine Füllung zu applizieren; zudem weniger techniksensitiv. Gerade bei Kindern, die trotz Behandlung ein unverändert hohes Kariesrisiko aufweisen, sind Stahlkronen manchmal die einzige langfristige Restauration, die in situ verbleibt, im Extremfall auch als Versorgung für die Sechsjahrmolaren. Die anatomische Form der Milchmolaren ist für eine Versorgung mit konfektionierten Kronen sehr gut geeignet. Der basale Schmelzwulst mit der darunter liegenden deutlichen Einziehung ermöglicht die Passung von Kronen mit elastischem Federrand.
Zur Präparation für die Aufnahme konfektionierter Kronen sind einzig eine okklusale Reduktion von 1 bis 1,5 mm notwendig, eine approximale Separation (die zahnärztliche Sonde sollte sich gut durch den Approximalkontakt führen lassen) und das Abrunden sämtlicher Kanten *(s. Abb. 10)*. Die Kronen selbst sind in Sets mit verschiedenen Größen für jeden der Milchmolaren erhältlich, das Aussuchen der entsprechenden Größe erfordert gewöhnlich nur etwas Übung. Nach Überprüfung der Okklusion wird die Krone mit einem beliebigen Zement definitiv eingesetzt. Da die Grenzen der Füllungstherapie im Milchgebiss im Vergleich zu den bleibenden Zähnen immer noch recht eng gesteckt sind, ergeben sich zahlreiche Indikationen für Milchzahnkronen; allen voran sind die Überkronung nach Milchzahnendodontie, die Überkronung bei hoher Kariesaktivität und/oder mäßiger Compliance und die Versorgung breitflächiger Approximalkontakte zu nennen. Kontraindikationen bestehen nur, wenn der Zahn kurz vor der physiologischen Exfoliation steht oder eine nachgewiesene Allergie gegen Kronenbestandteile besteht (Stichwort Nickelallergie, bis dato aber noch nicht für Kinderkronen nachgewiesen). Bei korrekter Indikationsstellung ist ein Zahnerhalt im Milchgebiss in vielen Fällen möglich. Die Anwendung geeigneter Therapiemaßnahmen steht in der Kinderzahnheilkunde im Vordergrund, was bedeutet, dass eine unreflektierte Übertragung der Maßnahmen vom bleibenden auf den Milchzahn nicht stattfinden sollte. Angezeigt sind spezielle Maßnahmen wie die Vitalamputation als sehr häufige endodontische Maßnahme im Milchgebiss oder auch der Zahnerhalt mittels Milchzahnkronen. Für die Kinder bedeutet eine adäquate Versorgung einen Gewinn in vielen Bereichen, von der Allgemein- über die Mundgesundheit hin zu Kau- und Sprechkomfort sowie ein Nachlassen sozialer Ausgrenzung durch kariös zerstörte Zähne.

Dr. Stefanie Feierabend

Wir danken dem Zahnärzteblatt Baden-Württemberg für die freundliche Nachdruckgenehmigung.

Anzeige

Nachtrag zum Fachbeitrag aus ZBS 10

Im Fachbeitrag „Prospektive Behandlungsplanung zahnloser Unterkiefer ..., Teil 2, von Dr. Michael Gey, wurde versehentlich die Tabellen-Legende unvollständig wiedergegeben. Nachstehend die Tabelle mit der vollständigen Legende.

Gesundheitszustand / Erwartungshaltung / Patientencompliance Patientengruppe 1–6 nach Gruner	1–2 o	3–4 o	5–6 o
Raucher (Zigaretten pro Tag)	nein o	> 10 o	< 10 o
Funktionsstörung / Parafunktion (CMD)	CMD – Risikopatient o	latente Funktionsstörung o	unauffällig o
Hauptursache des Zahnverlustes	Karies und Folgeschäden o	chronische Parodontitis o	aggressive Parodontitis o
Knochenqualität nach Misch (1990)	D3–D4 o	D3–D2 o	D2–D1 o
Knochenmorphologie Resorptionsklasse 1–6 (Atwood, 1963)	D, E 5, 6 o	C 3, 4 o	A, B 1, 2 o
Schleimhautresilienz	stark erhöht o	erhöht o	normal o
Gegenbezahnung	natürlich / festsitzend o	Teilersatz o	Totalersatz o
Therapieempfehlung	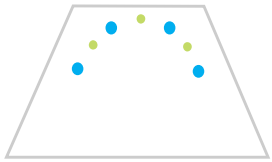	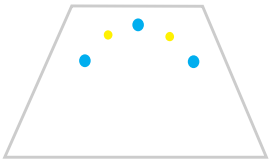	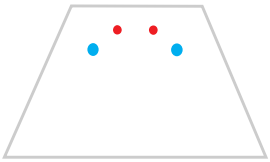

Tab. 1 – Indikationsparameter/Kombination Hilfsimplantat – Locator®-Abutments/Geroimplantologie/zahnloser Unterkiefer

● = definitives 2-teiliges Implantat

● = temporäres Hilfsimplantat

● = Hilfsimplantat temporär oder zum Verbleib

● = Hilfsimplantat obligat zum Verbleib

Geburtstage im Oktober und Dezember 2012

Oktober

60

01.10.1952 Dipl.-Med. **Frank Zeuner**
08321 Zschorlau

04.10.1952 Dr. med. **Steffen Frenzel**
01917 Kamenz

06.10.1952 Dipl.-Med. **Sylvia Waltinger**
08412 Werdau

08.10.1952 Dipl.-Stom. **Ulrike Polten**
04299 Leipzig

13.10.1952 Dipl.-Med. **Uwe Rieß**
04838 Eilenburg

16.10.1952 Dr. med. **Ellen Bugdoll**
02625 Bautzen

19.10.1952 Dipl.-Med. **Eva-Maria Friedrich**
01723 Grumbach