Radiografische Befunde bei Kronen und Brücken – eine Untersuchung zur Qualität festsitzender prothetischer Versorgungen

Ziel dieser Pilotstudie war es, die Qualität festsitzenden Zahnersatzes sowie den Zustand der dazugehörigen Pfeilerzähne in einer zufälligen Stichprobe digitaler Panoramaschichtaufnahmen zu bewerten. Radiografische Auffälligkeiten wurden bei 35,9 % der 502 untersuchten festsitzenden Versorgungen und Pfeilerzähne festgestellt. Die häufigste radiografische Auffälligkeit war die marginale Diskrepanz. Wesentlich weniger häufig waren der Verdacht auf Karies und apikale Aufhellungen. Insbesondere festsitzende Versorgungen im Unterkiefer wiesen anhand der Röntgenaufnahme vermutete Mängel auf. Festsitzende Versorgungen im Molarenbereich waren signifikant häufiger mängelbehaftet als Zahnersatz in der Frontzahn- und Prämolarenregion.

1. Einleitung

Zahnhartsubstanzdefekte, die der Füllungstherapie Grenzen setzen, sowie Zahnverluste werden bei Erwachsenen überwiegend mit festsitzendem Zahnersatz therapiert. Bei den Senioren dominiert immer noch der herausnehmbare Zahnersatz, auch wenn ein Trend zu festsitzenden Therapiealternativen festzustellen ist. Die therapeutische Palette zum Ausgleich von Zahnverlusten wird durch implantatprothetische Versorgungen erweitert. Dieses Therapiekonzept hat allerdings auf der Populationsebene noch geringe Bedeutung (Micheelis & Schiffner, 2006; Walter et al., 1998). Festsitzender Zahnersatz gilt als prognostisch günstiges Therapiemittel (Creugers et al., 1994; Schnaidt et al., 2011; Scurria et al., 1998). Die häufigsten Ursachen, welche zum irreversiblen Funktionsverlust von festsitzendem Zahnersatz führen, sind Sekundärkaries und Retentionsverlust (De Backer et al., 2006; Libby et al., 1997). Komplikationen, welche nicht zwangsläufig zum irreversiblen Funktionsverlust festsitzenden Zahnersatzes führen, sind Vitalitätsverlust und Parodontitis apicalis (Randow et al., 1986; Libby et al., 1997). Die Ergebnisqualität festsitzender Restaurationen im deutschen Versorgungsalltag ist weitgehend unbekannt. Der Zugang zu nicht selektierten Patientenstichproben stellt das größte Problem bei der Erhebung der Daten dar. Ziel dieser Pilotstudie war die explorative Evaluation der Ergebnisqualität festsitzenden Zahnersatzes anhand digitaler Panoramaschichtaufnahmen.

2. Material und Methode

Die Durchführung der Studie wurde von der Ethikkommission der Medizinischen Fakultät der Technischen Universität Dresden genehmigt (EK 270112008). Auf digitalen Panoramaschichtaufnahmen dargestellte Einzelkronen und Brückenanker wurden radiografisch auf marginale Diskrepanzen, den Verdacht auf Karies am Kronenrand sowie apikale Aufhellungen hin überprüft. Die Panoramaschichtaufnahmen waren in der Poliklinik für Zahn-, Mund- und Kieferheilkunde am Universitätsklinikum Dresden mit dem ORTHOPHOS XG 5 (Sirona Dental Systems GmbH, Bensheim) aufgenommen und in der elektronischen Datenbank der Poliklinik gespeichert worden. Die Auswahl der Patienten für die Untersuchung erfolgte mittels Zufallsstichprobe. Als Einschlusskriterium war das Vorhandensein mindestens einer festsitzenden Versorgung auf der Panoramaschichtaufnahme definiert. Das Vorgehen bei der Datenerhebung ist zur Übersicht grafisch in Abbildung 1 dargestellt. Da jede prothetische Restauration, welche auf der Panoramaschichtaufnahme abgebildet war, bewertet werden sollte, wurden Aufnahmen, bei denen dies nicht möglich war, von der Datenerhebung ausgeschlossen. Die Fallzahlplanung erfolgte empirisch auf der Basis eines Prätests, da aufgrund des explorativen Charakters der Studie die Berechnung eines optimalen Stichprobenumfanges a priori nicht möglich war. Für die Untersuchungen wurde ein Mindeststichprobenumfang von n = 500 Versorgungen festgelegt. Eine Einsicht in die schriftliche Behandlungsdokumentation der Patienten erfolgte nicht.

Die erhobenen Daten wurden mit der Software SPSS 18.0 für Windows (IBM SPSS Statistics, SPSS Inc., Chicago, Illinois, USA) statistisch ausgewertet. Häufigkeitsunterschiede wurden mit dem Chi²-(χ^2)-Test analysiert, die Stärke von Zusammenhängen zwischen zwei Gruppen wurde mit dem Koeffizienten Cramérs V quantifiziert. Für alle statistischen Tests war die Irrtumswahrscheinlichkeit auf $\alpha = 0{,}05$ festgelegt worden.

3. Ergebnisse

381 Panoramaschichtaufnahmen wurden auf das Vorhandensein festsitzender Versorgungen hin überprüft, bis mindestens 500 Versorgungen für die Untersuchung zur Verfügung standen. 6 Panoramaschichtaufnahmen waren nicht für eine Datenaufnahme geeignet, da bei mindestens einer prothetischen Restauration wegen ungünstiger Projektion und Überlagerung die Beurteilung des Kronenrandes oder des Alveolarknochens nicht möglich war. Die Stichprobe bestand schließlich aus $n_{FZE} = 502$ festsitzenden Versorgungen, welche auf insgesamt $n_{PSA} = 109$ Panoramaschichtaufnahmen abgebildet waren. Die Anzahl untersuchter festsitzender Versorgungen entsprach der Anzahl der prothetisch versorgten Zähne. Im Oberkiefer fanden sich 301 Versorgungen, im Unterkiefer 201 Versorgungen (60,0 % bzw. 40,0 % von $n_{FZE} = 502$). Das

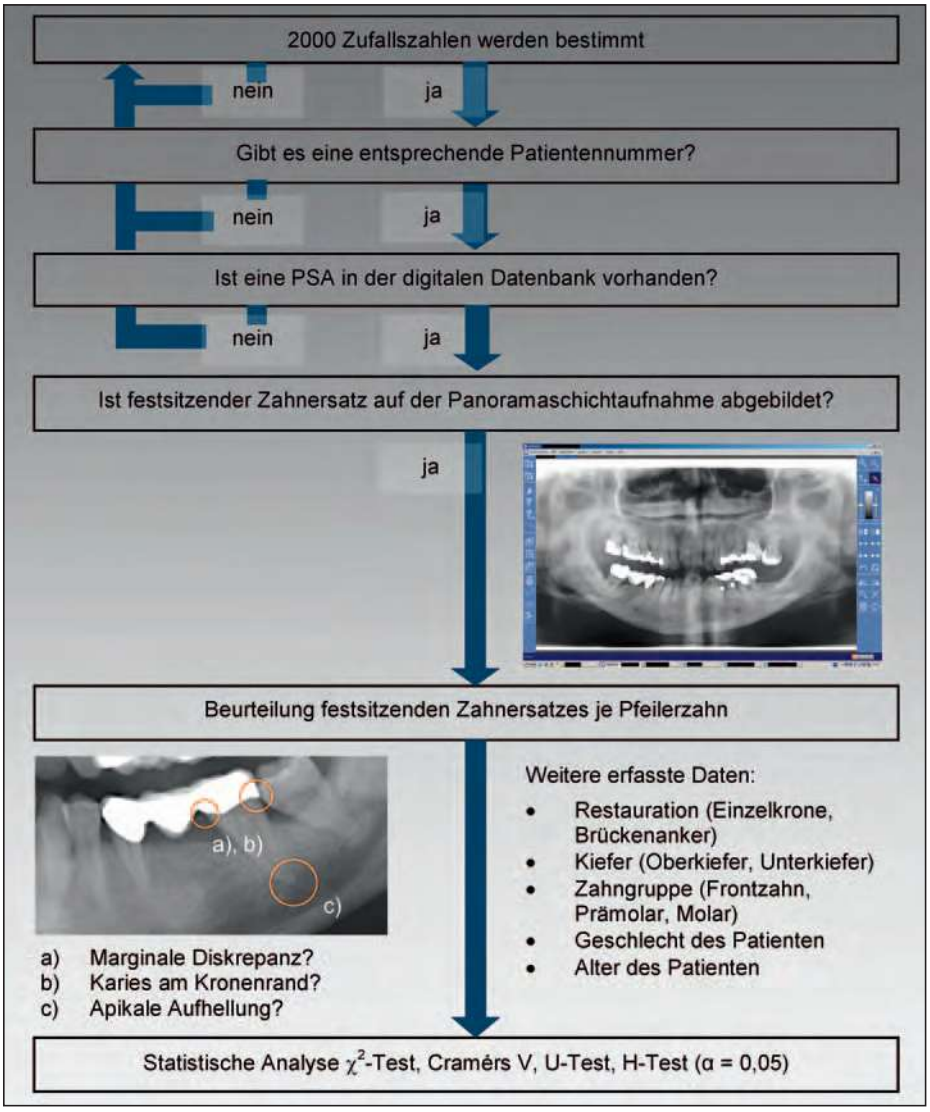

Abb. 1 – Ablauf der Datenerhebung und Datenverarbeitung

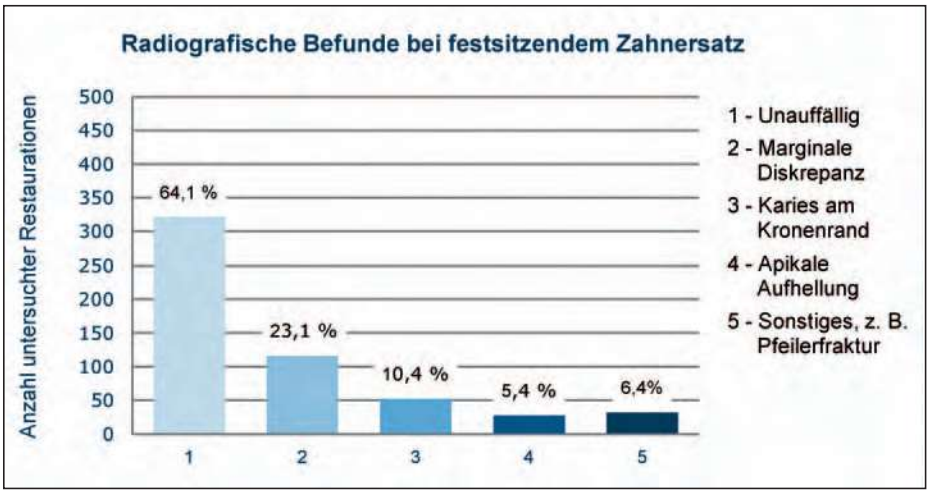

Abb. 2 – Relative Häufigkeiten der radiografischen Befunde bei Einzelkronen und Brückenankern (n_{FZE} = 502) anhand digitaler Panoramaschichtaufnahmen (n_{PSA} = 109); Mehrfachnennungen sind möglich

Untersuchungsgut setzte sich aus 207 Frontzähnen (41,2 % von n_{FZE} = 502), 150 Prämolaren (29,9 % von n_{FZE} = 502) sowie 145 Molaren (28,9 % von n_{FZE} = 502) zusammen. Die Stichprobe umfasste 306 Einzelkronen und 196 Brückenanker (61,0 % bzw. 39,0 % von n_{FZE} = 502). 67 „Patienten" waren Frauen (61,5 % von n_{PSA} = 109) und 42 waren Männer (39,5 % von n_{PSA} = 109). Von n_{FZE} = 502 untersuchten Versorgungen entfielen 325 auf Frauen (64,7 % von n_{FZE} = 502) und 177 auf Männer (35,3 % von n_{FZE} = 502). Die Patienten waren zwischen 26 und 91 Jahre alt, das Durchschnittsalter betrug 59 Jahre.

3.1 Auffällige und unauffällige Befunde

64,1 % der Versorgungen und Pfeilerzähne wurden als radiografisch unauffällig, 35,9 % als radiografisch auffällig eingestuft. Die häufigste Auffälligkeit war die marginale Diskrepanz. Weniger häufig waren der Verdacht auf Karies und apikale Aufhellungen. Abbildung 2 stellt die Verteilung der relativen Häufigkeiten der radiografischen Befunde dar. Insbesondere die festsitzenden Versorgungen im Unterkiefer wiesen radiografisch vermutete Mängel auf (χ^2-Test, $p < 0{,}05$; Cramérs V = 0,24). Festsitzende Versorgungen im Molarenbereich waren signifikant häufiger mängelbehaftet als Zahnersatz in der Frontzahn- oder Prämolarenregion (χ^2-Test, $p < 0{,}05$; Cramérs V = 0,20). Es war kein statistischer Zusammenhang zwischen der Häufigkeit auffälliger Befunde und dem Geschlecht (χ^2-Test, $p > 0{,}05$; Cramérs V = 0,03) sowie der Versorgungsart (χ^2-Test, $p > 0{,}05$; Cramérs V = 0,00) nachzuweisen.

3.2 Marginale Diskrepanz

Bei 23,1 % der Versorgungen wurden radiografisch vermutete Inkongruenzen zwischen Kronenrand und Präparationsgrenze erfasst *(s. Abb. 3)*. Marginale Diskrepanzen wurden signifikant häufiger im Unterkiefer als im Oberkiefer festgestellt (χ^2-Test, $p < 0{,}05$; Cramérs V = 0,18). Im Vergleich zu Frontzähnen und Prämolaren wurden Molaren mit dem häufigeren Auftreten marginaler Diskrepanzen in Verbindung gebracht (χ^2-Test, $p < 0{,}05$; Cramérs V = 0,24). Die beobachteten Häufigkeitsunterschiede zwischen mesi-

alen und distalen Zahnflächen sowie zwischen Einzelkronen und Brückenankern waren äußerst gering (χ^2-Test, $p > 0{,}05$; Cramérs $V = 0{,}01$).

3.3 Verdacht auf Karies am Kronenrand

Bei 10,4 % der Pfeilerzähne wurde Karies am Kronenrand anhand der Panoramaschichtaufnahme vermutet *(s. Abb. 4)*. Bei Pfeilerzähnen des Unterkiefers lag der Verdacht auf Karies signifikant häufiger als im Oberkiefer vor (χ^2-Test, $p < 0{,}05$; Cramérs $V = 0{,}16$). Insbesondere bei festsitzenden Versorgungen, deren Kronenrand radiografisch als mängelbehaftet eingestuft wurde, waren auch an den Kronenrand angrenzende Aufhellungen am präparierten Zahn zu finden (χ^2-Test; $p < 0{,}05$; Cramérs $V = 0{,}29$). Tendenziell lag der Verdacht auf Karies bei prothetisch versorgten Molaren und Prämolaren häufiger als bei Frontzähnen vor. Dies erwies sich allerdings nicht als statistisch signifikant (χ^2-Test, $p > 0{,}05$; Cramérs $V = 0{,}07$).

3.4 Apikale Aufhellungen

5,4 % der Pfeilerzähne zeigten apikale Aufhellungen *(s. Abb. 5)*. Zum Zeitpunkt der Untersuchung wiesen 18,9 % der untersuchten Pfeilerzähne eine radiografisch erkennbare Wurzelfüllung auf. Apikale Aufhellungen fanden sich signifikant häufiger bei Zähnen mit erkennbarer Wurzelkanalfüllung (χ^2-Test, $p < 0{,}05$; Cramérs $V = 0{,}22$). Eine apikale Aufhellung wurde auffallend häufig bei Pfeilerzähnen des Unterkiefers erfasst (χ^2-Test, $p < 0{,}05$; Cramérs $V = 0{,}15$). Molaren waren in größerem Ausmaß als Prämolaren oder Frontzähne betroffen (χ^2-Test, $p < 0{,}05$; Cramérs $V = 0{,}13$).

4. Diskussion

Die Ergebnisqualität festsitzender prothetischer Versorgungen wird sowohl wegen der diagnostischen Einschränkungen als auch wegen der vermeidbaren Strahlenbelastung selten radiografisch beurteilt. Die Beurteilung festsitzenden Zahnersatzes anhand bereits vorhandener Röntgenaufnahmen bietet jedoch die Möglichkeit, große Patientenstichproben mit geringem logistischen und finanziellen Aufwand zu analysieren. Zahnfilme werden aufgrund der hohen Auflösung gezielt zur radiografischen Darstellung bereits verdächtiger Strukturen angewandt (Molander et al., 1995; Valachovic et al., 1986). Um eine Selektion zugunsten auffälliger Befunde zu vermeiden, wurde die Panoramaschichtaufnahme, welche vor allem als Übersichtsaufnahme angefertigt wird (Düker, 2000; Rushton & Horner, 1996), als alleiniges Untersuchungsmaterial gewählt. Die Anzahl auffälliger Befunde ist daher vermutlich eher unter- als überschätzt worden.

Die Passgenauigkeit festsitzender prothetischer Versorgungen wird vornehmlich visuell-taktil beurteilt. Dennoch kann die radiografische Darstellung des klinisch oft schwer beurteilbaren Approximalbereiches weitere diagnostische Informationen liefern (Brunsvold & Lane, 1990; Erpenstein et al., 1992; Fischer, 1949). Die Sensitivität des Verfahrens steigt mit zunehmender marginaler Diskrepanz (Weyns & De Boever, 1984). Ausgedehnte kariöse Läsionen im Approximalbereich werden auf der PSA dargestellt (Ahlqwist et el. 1986; Hurlburt & Wuehrmann, 1972; Murray & White, 2002; Rushton & Horner, 1996). Die Genauigkeit der Panoramaschichtaufnahme ist jedoch zum Auffinden initial kariöser Läsionen unzureichend (Balis, 1981; Molander et al., 1995). Die Sensitivität des Verfahrens hängt von der Lokalisation der Zähne ab. Am größten ist der Anteil der richtig-positiv beurteilten kariösen Läsionen in der Molarenregion (Douglass et al., 1986; Hurlburt & Wuehrmann, 1972; Valachovic et al., 1986). Man kann davon ausgehen, dass ausgedehnte kariöse Läsionen auch bei prothetisch versorgten Zähnen als radiografische Transluzenzen zu erkennen sind (Teiser, 2009). Die Panoramaschichtaufnahme ist eingeschränkt zur Diagnose apikaler Aufhellungen geeignet (Ahlqwist et al., 1986; Balis, 1981; Rohlin et al., 1989; Weiland & Eckelt, 2002). Ein erweiterter Parodontalspalt ist auf der Panoramaschichtaufnahme weniger deutlich als auf dem Zahnfilm zu erkennen (Rohlin et al., 1991; Huumonen, 2008). Bezüglich periapikaler Läsionen liegen die diagnostischen Schwächen der Panoramaschichtaufnahme in der Frontzahnregion (Molander et al., 1995; Rushton & Horner, 1996).

Abb. 3 – Mögliche Inkongruenz zwischen Präparationsgrenze und Kronenrand distal an 37 (Marginale Diskrepanz)

Abb. 4 – Verdacht auf Karies am Kronenrand distal an 46

Abb. 5 – Apikale Aufhellungen an Zahn 36 mesial und distal

Zusammenfassend kann nach den Erkenntnissen dieser Studie die Panoramaschichtaufnahme zur Beurteilung der Qualität von festsitzendem Zahnersatz im Rahmen einer Querschnittsuntersuchung als geeignet angesehen werden.

4.1 Auffällige und unauffällige Befunde
Die relative Häufigkeit auffälliger Befunde war ungleich zwischen Ober- und Unterkiefer verteilt. Die sachliche Begründung dieses Befundes ist schwer möglich. Einige Autoren weisen jedoch auf ein möglicherweise erhöhtes Verlustrisiko im Unterkiefer eingegliederter Versorgungen hin (Kerschbaum et al., 1991; Palmqvist & Söderfeldt, 1994). Bemerkenswert war das gehäufte Auftreten radiografisch auffälliger Befunde im Seitenzahnbereich. Sicher haben die diagnostischen Schwächen der Panoramaschichtaufnahme bezüglich der Frontzahnregion beider Kiefer (Douglass et al., 1986; Valachovic et al., 1986) die Ergebnisse zugunsten der Frontzähne beeinflusst. Es war kein statistischer Zusammenhang zwischen der Häufigkeit auffälliger Befunde und dem Geschlecht nachweisbar. Die Autoren einer retrospektiven Untersuchung von festsitzendem Zahnersatz wiesen ebenfalls darauf hin, dass das Geschlecht der Patienten keinen statistisch signifikanten Einfluss auf das Auftreten irreversibler Komplikationen zu haben scheint (De Backer et al., 2007). Ebenso wurde keine Assoziation zwischen der Häufigkeit auffälliger Befunde und einer bestimmten Versorgungsart nachgewiesen. Es finden sich wenige Studien, die Hinweise auf die klinische Bewährung von Einzelkronen im Vergleich zu Brückenankern liefern. In einer der wenigen Veröffentlichungen dieser Art fielen die Ergebnisse entgegen den Erwartungen der Autoren zugunsten der Brückenanker aus. Man vermutete, dass dies in einer erhöhten Risikobereitschaft bei der Planung von Einzelkronen gegenüber Brücken begründet sei (De Backer et al., 2007).

4.2 Marginale Diskrepanz
Das Verhältnis zwischen Präparationsgrenze und Kronenrand stellte sich bei 76,9 % der Versorgungen als radiografisch unauffällig dar. Gustavsen und Silness konstatierten 1982/83 bei der radiografischen Beurteilung der Passgenauigkeit festsitzender Versorgungen bei 59 % der untersuchten Einzelkronen und bei 63 % der Brückenanker akzeptable Verhältnisse im Bereich der Kronenränder (Gustavsen & Silness, 1985). Katsamakis et al. bewerteten die Randschlussgenauigkeit postendodontischer Versorgungen anhand intraoraler Zahnfilme. 5 % der mesialen und 10 % der distalen Kronenränder wiesen Passungenauigkeiten von mehr als 0,5 mm auf (Katsamakis et al., 2009). Werden marginale Diskrepanzen mittels Dünnschliffpräparaten untersucht, ist der relative Anteil ungenügend adaptierter Kronenränder um ein Vielfaches größer (Donath & Roth, 1987; Müller & Pröschel, 1994). Marginale Diskrepanzen wurden im Molarenbereich wesentlich häufiger erfasst als bei Frontzähnen oder Prämolaren. Womöglich sind die diffizilen Bedingungen bei Präparation und Abformung im Seitenzahnbereich eine Ursache für die signifikant schlechteren Resultate der Molaren (Gouentenoudis, 2002). Des Weiteren sind Frontzähne in der Panoramaschichtaufnahme häufig schlechter als Seitenzähne dargestellt und weniger sicher zu beurteilen (Douglass et al., 1986; Valachovic et al., 1986).

4.3 Verdacht auf Karies am Kronenrand
Bei 10,4 % der untersuchten Pfeilerzähne wurde Karies am Kronenrand anhand der Panoramaschichtaufnahme vermutet. Die (Sekundär-)Karieshäufigkeit bei festsitzendem Zahnersatz wurde in einer Vielzahl klinischer Langzeitstudien ermittelt. 5 Jahre nach der Eingliederung wurde in 1,8 % bis 5,0 % der Fälle klinisch und radiografisch die Diagnose Sekundärkaries gestellt (Kerschbaum & Voß 1977; Sailer et al., 2007). Nach 9 Jahren diagnostizierte man bei 6,9 % der Pfeilerzähne sekundärkariöse Läsionen (Schlösser et al., 1993), nach 10 Jahren bei 8 % bis 10 % (Valderhaug, 1980; Valderhaug et al., 1993; Walton,

Anzeige

1999) und nach 15 Jahren bei 12,0 % der Zähne (Valderhaug et al., 1993). Diese Zahlen sind mit den eigenen Ergebnissen vergleichbar. Teiser erfasste in seiner retrospektiven Studie die Häufigkeit von Sekundärkaries bei prothetisch versorgten Zähnen anhand konventioneller Panoramaschichtaufnahmen. Übereinstimmend mit den eigenen Ergebnissen bemerkt Teiser, dass Molaren und Prämolaren deutlich häufiger als Frontzähne betroffen waren. Allerdings diagnostizierte er Sekundärkaries häufiger bei Zähnen des Oberkiefers (Teiser, 2009). Klinische Erfahrungen und die Ergebnisse epidemiologischer Untersuchungen weisen auf bestimmte Zahngruppen und Prädilektionsstellen hin, welche bevorzugt von Karies befallen werden (Sheiham & Sabbah, 2010). Allerdings ist dieses Wissen nicht ohne Weiteres auf prothetisch versorgte Zähne übertragbar, da die regelrecht ausgeführte Krone die typischen Prädilektionsstellen schützt.
Das häufigere Auftreten kariöser Läsionen im Bereich ungenügend adaptierter Kronenränder wurde vielfach theoretisch begründet (Block, 1987; Buchmann et al., 1992; Geurtsen, 1990; Rehberg, 1971). Die Ergebnisse dieser Untersuchung lassen ebenfalls einen Zusammenhang zwischen dem Vorhandensein marginaler Diskrepanzen und dem Auftreten radiografischer Aufhellungen im Kronenrandbereich erkennen. Obwohl eine Beziehung zwischen unzureichender marginaler Adaptation und sekundärkariösen Läsionen besteht (Karlsson, 1986; Zoellner et al., 2002), ist ein abstehender Kronenrand nicht zwangsläufig mit der Entwicklung von Sekundärkaries verbunden.

4.4 Apikale Aufhellungen

In dieser Untersuchung wurden apikale Aufhellungen bei 5,4 % der untersuchten Zahnstümpfe anhand der Panoramaschichtaufnahme vermutet. Diese Zahl ist vergleichbar mit den Ergebnissen klinischer Studien, in denen radiografisch bei 2,5 % der überkronten Zähne 5 Jahre nach Zementierung der Restauration apikale Aufhellungen festgestellt wurden, nach 10 Jahren bei 4,0 % der präparierten Zähne (Kerschbaum & Voß, 1981) und nach 25 Jahren bei 4,3 % (Valderhaug et al., 1997). Karlsson konstatierte bei der klinischen Nachuntersuchung von 944 festsitzenden Versorgungen nach 10-jähriger Tragedauer bei 13 % der beschliffenen Zähne unbehandelte apikale Läsionen (Karlsson, 1986). Diese apikalen Aufhellungen waren doppelt so häufig bei endodontisch bereits behandelten Zähnen zu finden. Dies wurde ebenfalls in epidemiologischen Untersuchungen beschrieben (Eriksen et al., 2002). Apikale Läsionen sind auch nach erfolgreicher Wurzelkanalbehandlung radiografisch noch mindestens 2 Monate und gelegentlich noch 4 bis 5 Jahre nachweisbar (Byström et al., 1987; European Society of Endodontology, 2006; Ørstavik, 1996). Dies könnte bei einem Teil der erhobenen Befunde durchaus zutreffen. Wahrscheinlicher ist jedoch, dass diese Zähne als endodontischer Misserfolg eingestuft werden müssen. Trotz möglicher Erfolgsquoten primärer endodontischer Behandlungen von 73 bis 91 % (Friedman, 2002), ist im klinischen Versorgungsalltag mehr als die Hälfte wurzelkanalbehandelter Zähne mit apikalen Aufhellungen assoziiert (Hülsmann et al., 1991; Kirkevang et al., 2001; Weiger et al., 1997). Am häufigsten waren apikale Aufhellungen bei endodontisch behandelten Molaren zu finden. Die Erfolgsaussichten endodontischer Behandlungen scheinen bei mehrwurzligen Zähnen geringer als bei einwurzligen Zähnen zu sein (Cheung, 2002; Marquis et al., 2006; Ng et al., 2010). Valderhaug et al. beschreiben diesen Zusammenhang zwischen der Pfeilertopografie und dem Auftreten apikaler Aufhellungen ebenfalls (Valderhaug et al., 1997). Bedenkt man den erhöhten Schwierigkeitsgrad und finanziellen Aufwand (erneuter) endodontischer Behandlungen bei prothetisch bereits versorgten Zähnen (Tulus, 2004) sowie die Tatsache, dass von vielen Patienten bereits der klinisch asymptomatische Zahn als erfolgreiche Therapie betrachtet und eine weitere Behandlung abgelehnt wird (Friedman, 2002; Friedman & Mor, 2004), ist der Anteil radiografisch vermuteter apikaler Aufhellungen als überraschend gering einzustufen.

5. Schlussfolgerungen

Die gewählten Parameter zur Beurteilung der Ergebnisqualität festsitzenden Zahnersatzes erwiesen sich als geeignet, um den Zustand der untersuchten Versorgungen zu beschreiben. Die Datenerhebung an-

Anzeige

hand digitaler Panoramaschichtaufnahmen stellt ein Novum dar und ist deshalb nur eingeschränkt mit bisherigen Untersuchungen vergleichbar. Der Anteil bemängelter Restaurationen scheint zunächst hoch. Methodenimmanent waren jedoch weder das Alter der untersuchten Versorgungen noch die aus dem klinischen Befund resultierende Therapie bekannt. Ein einfaches Übertragen in die Klinik und ein Vergleich mit klinisch erhobenen Daten sind allein aufgrund des methodischen Unterschiedes nicht ohne Weiteres zulässig. Ob eine klinische Untersuchung in der gleichen Population die Ergebnisse bestätigt hätte, bleibt Spekulation. Statistisch ermittelte Zusammenhänge zwischen bestimmten Parametern (z. B. Zahngruppen) und dem Auftreten radiografisch auffälliger Befunde wurden nicht als Risikofaktoren bestätigt, da das gewählte Studiendesign nicht geeignet war, kausale Zusammenhänge aufzudecken. Allerdings sollten sie als wertvoller Ausgangspunkt für weitere wissenschaftliche Aktivitäten interpretiert werden. Die ermittelte Zahl an Auffälligkeiten in einer zufällig gewählten Stichprobe von Panoramaschichtaufnahmen zeigt eindrucksvoll, dass gute und gründliche bildgebende Diagnostik eine wertvolle Unterstützung diagnostischer und therapeutischer Maßnahmen ist.

Dr. med. dent. Annemarie Michel
Wissenschaftliche Mitarbeiterin
Poliklinik für Zahnerhaltungskunde,
Universitätsklinikum Heidelberg

Dr. med. dent. Michael Rädel
Wissenschaftlicher Mitarbeiter
Poliklinik für Zahnärztliche Prothetik,
Uniklinikum Carl Gustav Carus Dresden

Prof. Dr. med. dent. Michael Walter
Poliklinik für Zahnärztliche Prothetik,
Uniklinikum Carl Gustav Carus Dresden

Nachruf für Dr. med. dent. Gerhard Schütz

Am 22. Oktober 2012 verstarb im Alter von 84 Jahren das Ehrenmitglied der Kammerversammlung der Landeszahnärztekammer Sachsen, der ehemalige Präsident der Baden-Württembergischen Versorgungsanstalt für Ärzte, Zahnärzte und Tierärzte, Dr. med. dent. Gerhard Schütz.

1990, als Pionier der ersten Stunde, bei der Vorbereitung im Versorgungsausschuss und später als stellvertretender Vorsitzender des Verwaltungsrates war er der Mitbegründer und geistige Vater der Zahnärzteversorgung Sachsen.
Seine Lebenserfahrung, seine menschliche Wärme und Güte, aber auch das kritische Hinterfragen im Dienste unserer gemeinsamen Sache waren für uns alle eine unverzichtbare Hilfe. Während unserer über 10-jährigen Zusammenarbeit haben wir das Engagement für die berufsständische Versorgung, seine Zuverlässigkeit und Sorgfalt schätzen gelernt. Herr Dr. Schütz war für uns ein vertrauensvoller Kollege, ein geduldiger Lehrer und Freund.
Seine uneigennützige Tätigkeit in Sachsen neben den vielen anderen Pflichten: der eigenen Praxis in Göppingen, Präsident der Versorgungsanstalt von Baden-Württemberg, Vorsitzender der Ständigen Konferenz der Versorgungswerke für Zahnärzte, Mitglied und Sprecher im

Europa-Ausschuss der Arbeitsgemeinschaft berufsständischer Versorgungseinrichtungen – ABV, um nur einige zu nennen, widerlegt eindrucksvoll die Ansicht, dass sich die Menschen in unserer Gesellschaft ausnahmslos dem eigenen Vorteil verschrieben haben.
Nein, Tugenden wie Pflichtbewusstsein, Verantwortungsgefühl und soziales Engagement existieren auch heute noch. Sein Leben war ein Beweis dafür.

Wenn heute die Mitglieder berufsständischer Versorgungseinrichtungen europaweit beruflich tätig sein können, ohne dabei Einbußen bei ihrer Alterssicherung befürchten zu müssen, ist dies ganz wesentlich Dr. Gerhard Schütz zu verdanken.
Für sein vielseitiges Engagement wurden Dr. Gerhard Schütz mannigfache Ehrungen zuteil. So wurde ihm das Bundesverdienstkreuz 1. Klasse verliehen, er ist Träger der Ehrenschale der ABV und vieler anderer hoher Auszeichnungen gewesen.

Dr. Gerhard Schütz war für uns eine prägende Persönlichkeit, die sich für die Zahnärzteschaft des Freistaates Sachsen sehr verdient gemacht hat.

Die Kollegen und Freunde, die Geschäftsführungen von Kammer und Versorgungswerk haben schöne Erinnerungen an Dr. Gerhard Schütz, an eine gute Zeit gemeinsam mit „seinen Sachsen“.

Wir werden ihm immer in Dankbarkeit ein ehrendes Andenken bewahren.

Verwaltungsrat
der Zahnärzteversorgung Sachsen
Landeszahnärztekammer Sachsen