Iatrogene Fremdkörperunfälle in der Zahnheilkunde – Eine Übersichtsarbeit Teil II: Prophylaxe und Therapie

Einführung

Fremdkörperunfälle werden mit einer Häufigkeit von knapp 0,12 pro 100.000 Zahnwurzelbehandlungen angegeben [1]. Hierbei kommt es in der überwiegenden Mehrzahl der Fälle, nämlich in gut 87 %, zur Fremdkörperingestion. Die Fremdkörperaspiration wird mit einem Anteil von 13 % vergleichsweise seltener beschrieben [2]. Während die FK-Ingestion relativ symptomarm ablaufen kann, ist die FK-Aspiration meistens symptombehaftet. Wichtig ist vorrangig die Prophylaxe des Fremdkörperunfalls. Sollte es dennoch zu einem Ereignis kommen, muss zeitnah eine adäquate Therapie eingeleitet werden, um Folgeschäden zu verhindern.

Prophylaxe der Fremdkörper-Aspiration und -Ingestion in der Zahnmedizin

Zur Vermeidung von Fremdkörperunfällen während der zahnärztlichen Behandlung sollen Vorsichtsmaßnahmen ergriffen werden. Eine primäre Analyse des Risikopotenzials des jeweiligen Patienten anhand der allgemeinmedizinischen Anamnese ist obligat. Eine erhöhte Gefahr eines Fremdköperunfalls wird insbesondere bei Patienten mit ausgeprägtem Würgereiz, Makroglossie oder Mikrostomie beschrieben. Unter Umständen ist eine Behandlung in Intubationsnarkose ratsam [3]. In solchen Fällen soll der Oropharynx mit einer Gaze vollständig austamponiert werden [4, 5]. Auf jeden Fall ist darauf zu achten, dass nur in leicht reklinierter Sitzposition behandelt wird.

Bei endodontischen und konservierenden Behandlungen bietet die Verwendung eines Kofferdams den sichersten Schutz vor Aspiration oder Verschluckung von Instrumenten und Restaurationen (v.a. Inlays) *(Abbildung 1)*. Auch bei der Entfernung von Amalgamfüllungen oder keramischen Restaurationen können Füllungs- oder Keramikfragmente mittels Kofferdam nicht in den Oropharynx gelangen. Ist der Gebrauch des Kofferdams nicht möglich, sollten entsprechende Instrumente durch Zahnseideligaturen gesichert werden *(Abbildung 2)*.

Bei der Einprobe oder Zementierung von Wurzelstiften ist die Retention des Stiftes zu überprüfen. Besonders bei indirekten Stiftverfahren ist vor der Abformung auf eine gute Retention zu achten. Wenn möglich, sollte der Stift mit Retentionsrille und Zahnseidenligatur gesichert werden [6].

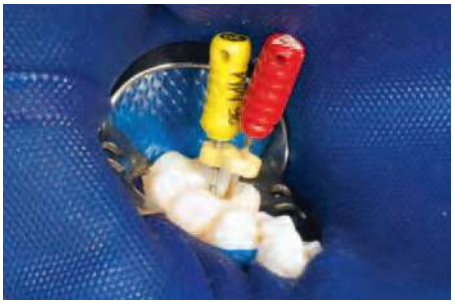

Abb. 1

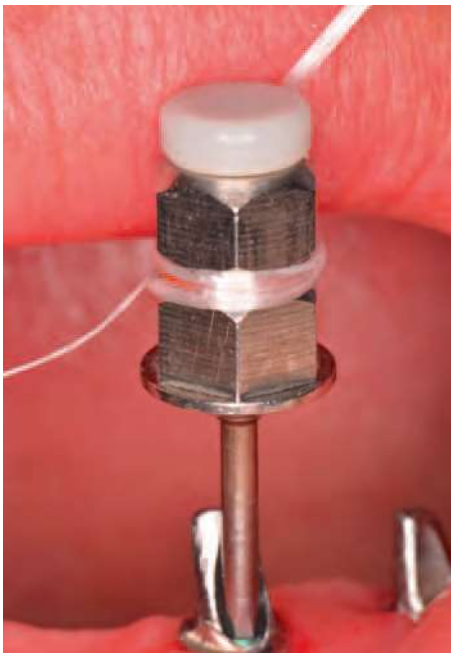

Abb. 2

Im Rahmen von prothetischen Behandlungen sollten herausnehmbare Restaurationen ausreichende Retention haben, genauso wie provisorisch zementierte Kronen und Brücken. Nach Autorenmeinung sollten bei der Abdrucknahme, wann immer möglich, individuelle Löffel oder Löffel mit palatinaler Abdämmung verwendet werden, um eine Verschluckung oder Aspiration von Abdruckmaterialien zu verhindern.

Besondere Vorsicht gilt bei Behandlungen im Bereich der zahnärztlichen Implantologie, da das kleinteilige Instrumentarium überwiegend nicht gesichert werden kann. Exponierte oder bereits freiliegende Deckschrauben müssen ausreichend fest eingebracht werden. Wenn möglich, sollten die Schraubenzieher mit einer Zahnseidenligatur gesichert werden. Handelt es sich um verschraubte Suprakonstruktionen, empfiehlt es sich, bei der Anprobe und Eingliederung entsprechende Schrauben bereits extraoral in den Gewindeöffnungen zu platzieren und mit Vaseline o. Ä. zu fixieren. Alle weiteren Komponenten, wie Abutments oder Abdruckpfosten, können nicht gesichert werden. Deshalb ist bei Arbeiten im posterioren Bereich der Tuber- und Pterygoidregion besondere Vorsicht geboten [7].

Grundsätzlich muss bei Patienten mit erhöhtem Risiko eines Fremdkörperunfalls mit besonderer Aufmerksamkeit gearbeitet werden. Dies gilt auch für die Stuhlassistenz, damit abgerutschte Fremdkörper unmittelbar abgesaugt werden, bevor ein Schluckreflex ausgelöst wird. Der geplante Behandlungsablauf ist im Einzelfall der speziellen Situation anzupassen.

Akut-/Notfalltherapie in der Praxis

Wenn ein Patient im Rahmen der Behandlung eine akute Beschwerdesympomatik entwickelt, sollte die zahnärztliche Intervention sofort abgebrochen werden. Eine

Optimierung der Sitzposition in eine aufrechte Lage ist sinnvoll. Die Symptome (Luftnot, Hustenanfall, Stridor, vs. Fremdkörpergefühl, Schluckbeschwerden, Brust- und Bauchschmerzen oder Übelkeit und Erbrechen) können ersten Anhalt über die Art des FK-Unfalls geben.

Ingestion

Sofern die Dyspnoe und der Hustenreiz fehlen, der Patient jedoch über ein Fremdkörpergefühl, Schluckbeschwerden, Brust- und Bauchschmerzen oder Übelkeit klagt, muss von einer Ingestion ausgegangen werden. Ferner sollte man dies vermuten, wenn sicher ein Fremdkörper enoral verlustig gegangen ist, der Patient aber beschwerdefrei bleibt [8].
Der Patient mit akuter Dysphagie bei FK-Ingestion stellt eine Notfallsituation dar und sollte notfallmäßig in einem Krankenhaus mit endoskopischer Bereitschaft vorgestellt werden. Meist ist eine ambulante Behandlung möglich. Lediglich 36 % der Betroffenen müssen hospitalisiert werden [1].

Aspiration

Der Hustenreiz ist vorwiegend das erste Zeichen einer FK-Aspiration. Dieser sollte nicht unterdrückt werden, denn er ist ein reflektorischer Versuch des Körpers, das Aspirat auszustoßen. Durch Schulterklopfen/Rückenklopfen kann dieser Reflex unterstützt werden. So lassen sich noch im oberen Trachealsystem oder Larynx befindliche kleinere FK mit großer Wahrscheinlichkeit entfernen. Wird der Fremdkörper so nicht abgehustet, muss bei anhaltendem Hustenreiz von einer Lage im Brochialsystem ausgegangen werden. Ein Sonderfall stellt dabei ein größerer laryngeal verhakter Fremdkörper dar [9].
Wie bei der FK-Ingestion hängt die Dringlichkeit einer Intervention nach FK-Aspiration ebenfalls von dem vorliegenden klinischen Bild ab. Unabhängig von den Symptomen sollte jeder klinisch auffällige Patient mit einer FK-Aspiration Sauerstoff (2–6 l/min) nasal erhalten.
Der Patient sollte beruhigt werden und ein Basismonitoring mit Pulsometrie erhalten. Stabilisiert sich der Patient darunter nicht, sollte eine Kontaktaufnahme zum Rettungsdienst erfolgen. Eine weitere Manipulation in der Zahnarztpraxis sollte unterlassen werden bzw. den Kollegen vorbehalten bleiben, die über die personellen und apparativen Voraussetzungen verfügen.

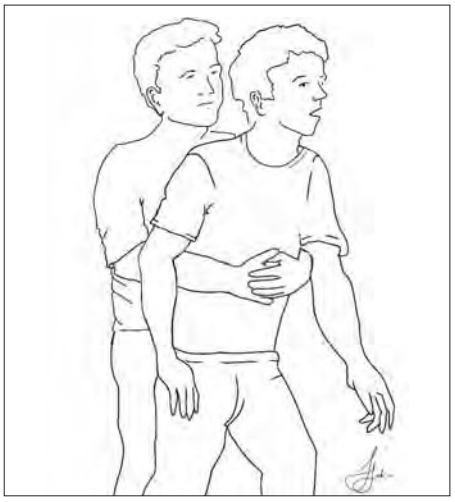

Abb. 3

Abb. 4

Mit der Hilfe des sog. Heimlich-Manövers kann im Einzelfall einem Patienten bei der Expektoration eines aspirierten Fremdkörpers geholfen werden. Hierbei wird der Patient von einem hinter ihm stehenden Helfer mit beiden Händen unterhalb des Brustkorbes/Brustbeins gehalten. Die Arme werden dabei im Oberbauch verschränkt. Die unten liegende Hand wird zur Faust geformt und mit der flach aufliegenden anderen Hand im Epigastrium fixiert. Der Helfer zieht dann kräftig seine Arme zusammen und übt somit einen gezielten kräftigen Druckstoß im Oberbauch des Patienten aus. Dieser wird über das Zwerchfell nach thorakal übertragen. Im günstigen Fall wird das Aspirat in der Folge ausgestoßen *(Abbildung 3)* [10]. Der Erfolg des Heimlich-Manövers ist in dieser speziellen Situation in der Literatur zwar nicht belegt, jedoch wird es als lebensrettende Sofortmaßnahme empfohlen [11]. Aufgrund der Gefahr der Ruptur innerer Organe sollte dies nur im äußersten Notfall und bei massiver Klinik erfolgen [12]. Eine Anwendung bei Kindern wird nicht empfohlen [13].
Der Patient mit einer akuten Atemwegsverlegung stellt einen absoluten Notfall dar. Dies gilt auch für Patienten, die im Verlauf zunehmend respiratorisch insuffizient werden oder andere Zeichen einer kardiopulmonalen Instabilität aufweisen. Eine maximale Sauerstoffgabe (10–15 l/min) sollte erfolgen und der Notarzt alarmiert werden. Ferner sollte das Monitoring um Blutdruck und EKG erweitert werden.
Bei zunehmender Verschlechterung kann bei pharyngealer FK-Lage eine apparative Fremdkörperextraktion z. B. mit einer Magill-Zange *(Abbildung 4)* versucht werden [14, 15]. Gelingt dies nicht, muss mithilfe eines Ambubeutels *(Abbildung 4)* und möglichst hohem Sauerstoffanteil assistiert beatmet werden [16]. Dies ist rein technisch meist erst bei einer Vigilanzminderung möglich, da sonst die Maskenbeatmung durch Abwehrreaktionen des Patienten erschwert wird. Wichtig ist bei der assistierten Beatmung der luftdichte Verschluss per C-Griff am Patienten *(Abbildung 5)*. Kann die Maske mit einer Hand nicht sicher und luftdicht am Patienten fixiert werden, empfiehlt sich eine Beatmung mittels 2-Helfer-Methode. Der eine Helfer hält in diesem Fall ausschließlich die Maske (nun jedoch mit doppeltem C-Griff) und der andere übernimmt die Bebeutelung. Die genaue Beobachtung der Atemexkursion ist entscheidend, so dass die Atemspende simultan zu den Atemanstrengungen des Patienten erfolgen kann.

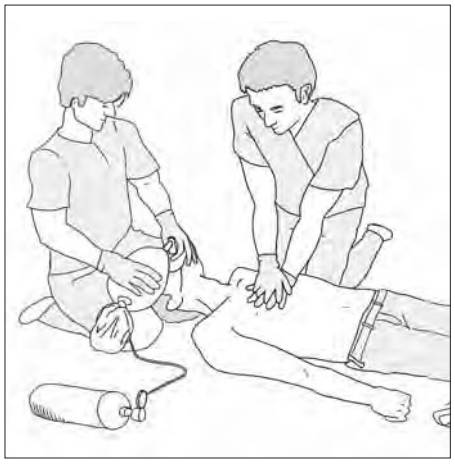

Abb. 5

Eine weitere Person sollte in der Leiste oder an der Halsschlagader den Puls tasten, um bei Pulslosigkeit das Behandlungsteam zu verständigen, damit unverzüglich mit Reanimationsmaßnahmen begonnen wird. Sollte der Patient pulslos werden, muss sofort eine kardiopulmonale Reanimation nach gängigem Algorithmus durchgeführt werden (Herzdruck/Beatmung: 30/2) [17]. Man sollte sich auf die richtige und effektive Durchführung der Reanimation konzentrieren *(Abbildung 5)*. Eine Verweilkanülenanlage wäre zwar sinnvoll, sofern damit die Kapazität für die Reanimation gemindert wird, wäre dies zu diesem Zeitpunkt jedoch bis zum Eintreffen des Rettungsdienstes aufschiebbar. Dieser trifft meist rasch ein. Das Team sollte in der Zeit nicht in Hektik verfallen.
Der Notarzt sichert später die Atemwege durch eine Intubation. Ferner wird er durch eine reine Sauerstoffbeatmung und höhere Beatmungsdrücke versuchen, eine möglichst gute Oxygenierung zu erreichen. Das weitere Prozedere wird dann im speziellen Fall von den notfallmedizinischen Kollegen koordiniert und in die Wege geleitet.

Fazit

Der FK-Unfall in der Zahnarztpraxis ist eine potenziell bedrohliche Komplikation. Mit einem Anteil von 87 % tritt die FK-Ingestion wesentlich häufiger auf. Sie ist meist auch die weniger vital gefährdendere Komplikation. Die potenziell gefährlichere Komplikation ist die FK-Aspiration, welche jedoch nur in 13 % der Fälle auftritt.
Die Klinik nach FK-Unfall variiert stark. Denkbar ist ein Spektrum von asymptomatisch bis lebensbedrohlich erkrankt. Neben der Patientengefährdung könnten FK-Unfälle mit einer Erhöhung der Behandlungskosten und/oder haftungsrechtlichen Folgen einhergehen. Folglich sollten immer prophylaktische Maßnahmen vorgenommen werden.

Kernaussage:
- Ein FK-Unfall ist im Rahmen der zahnärztlichen Arbeit möglich.
- Es kann im Schadensfall zwischen einer FK-Ingestion oder aber einer FK-Aspiration unterschieden werden.
- Eine Verhinderung dieser Komplikation durch prophylaktische Maßnahmen sollte regelhaft erfolgen.
- Das individuell richtige Vorgehen ist stark abhängig von der Klink des Patienten und den Charakteristika des Fremdkörpers.
- Insbesondere bei der Aspiration sind bei Verschlechterung frühzeitig lebensrettende Sofortmaßnahmen durchzuführen:
  - Initial Sauerstoffgabe und Kreislaufüberwachung
  - Frühzeitige Alarmierung des Rettungsdienstes
  - Evtl. Fremdkörperextraktion, falls möglich
  - Evtl. aktive Unterstützung der Atemanstrengung (Beutelbeatmung)
  - Evtl. Reanimation nach gängigem Algorithmus

Dr. med. Sebastian A. Weber
Facharzt für Innere Medizin und Gastroenterologie, Notfallmedizin, Köln

Dr. med. dent. Hanne R. Thomé
Granrath und Kollegen
Praxen für Zahnheilkunde, Hürth

Dr. med. Peter C. Ambe
Facharzt für Viszeralchirurgie, Notfallmedizin, Leverkusen

Literaturliste:
www.zahnaerzte-in-sachsen.de

Wir danken dem tzb für die freundliche Nachdruckgenehmigung.

Anzeige

Mundschleimhauterkrankungen – Teil I

Mundschleimhautveränderungen beziehungsweise Mundschleimhauterkrankungen sind meist ein ungeliebtes Thema unter den Kollegen. Warum eigentlich? Zum einen ist es sehr komplex und viele Krankheitsbilder zeigen ähnliche Symptome, zum anderen ist die Diagnostik teilweise aufwendig und die Therapie oft unbefriedigend. Nicht zuletzt sind die Abrechnungsmöglichkeiten begrenzt.
Es kann aber sehr interessant sein, sich mit den verschiedenen Veränderungen der Mundschleimhaut zu befassen. So können sie Vorboten komplexerer medizinischer Zusammenhänge sein, sie lassen viel Raum für Diagnostik und Therapie und sind damit ein anspruchsvolles Thema, und die Linderung oder Heilung der Mundschleimhauterkrankungen bedeutet für den Patienten einen erheblichen Zugewinn an Lebensqualität.
Der folgende Artikel (Teil I) befasst sich zuerst einmal mit der gesunden Mundschleimhaut und ihren Normvarianten sowie mit spezifischen Veränderungen und Krankheitsbildern. Spätere Veröffentlichungen werden insbesondere den chronisch rezidivierenden Aphthen, der oralen Candidose, dem Lichen ruber planus sowie den Vorläuferläsionen des oralen Plattenepithelkarzinoms gewidmet sein.
Die abgedruckten Bilder entstammen allesamt dem großen Pool der Poliklinik für Mund-, Kiefer- und Gesichtschirurgie des Universitätsklinikums Dresden (Direktor: Prof. Dr. med. Dr. med. dent. Günter Lauer). Dort hat sich vor vielen Jahren die Mundschleimhaut-Sprechstunde als Spezial-Sprechstunde etabliert und findet heute immer dienstags von 8:00 bis 12:00 Uhr statt. Gern ist die Anmeldung von Patienten telefonisch unter 0351 4582710 möglich.

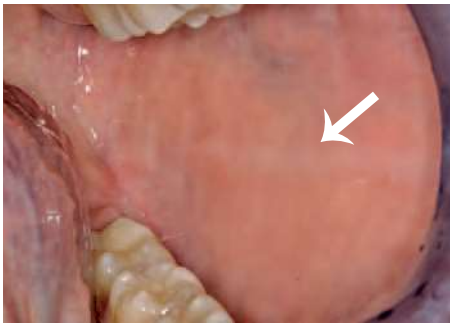

Abb. 1 – Gesunde Mundschleimhaut – Planum buccale links mit zarter Intercalarlinie auf Okklusionsebene (s. Pfeil)

Abb. 2 – Gesunde Mundschleimhaut – harter und weicher Gaumen

Die gesunde Mundschleimhaut und ihre Normvarianten

Entscheidend für die Früherkennung von Mundschleimhautveränderungen ist die umfassende Untersuchung der gesamten Mundschleimhaut (MSH) bei jeder 01, bei Risikopatienten auch öfter! Man sollte immer nach dem gleichen Schema vorgehen, um möglichst kein Areal zu vergessen. Den Zungengrund untersucht man am besten, indem man die Zunge mithilfe einer Kompresse herauszieht. Nicht selten finden sich dort maligne Veränderungen, die im frühen Stadium meist gut operabel sind. Die Abbildungen 1 bis 3 zeigen gesunde Mundschleimhaut.
Es gibt aber auch Normvarianten der Mundschleimhaut, die man kennen sollte. Diese können sehr eindrucksvoll sein, bedürfen aber keiner Intervention! Sehr häufig sieht man ektope Talgdrüsen oder auch Fordyce-Drüsen *(Abb. 4)* genannt, die sich als weiß-gelbliche Knötchen in der Wangen-Schleimhaut oder im Bereich der Lippen finden und frei an der Oberfläche münden. Sie sind also nicht an ein Haarfollikel gebunden (Bork et al., 2008, S. 273–274).
Eine weitere Normvariante sind bräunliche Pigmentierungen *(Abb. 5)*, auch

Abb. 3 – Gesunde Mundschleimhaut – Zungenrücken mit Papillae vallatae dorsal (s. Pfeil), Gaumensegel und Uvula

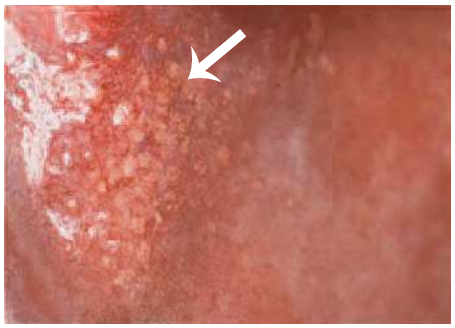

Abb. 4 – Typisches Areal von gruppiert stehenden ektopen Talgdrüsen (s. Pfeil) ohne Krankheitswert im Planum buccale

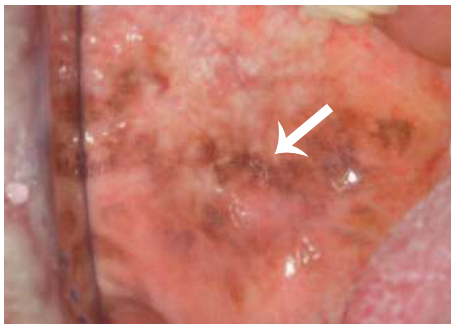

Abb. 5 – Altersbedingte großflächige bräunliche Pigmentierung der Wangenschleimhaut (s. Pfeil)

großflächig, vor allem bei dunkelhäutigen Rassen, in der Schwangerschaft, altersbedingt oder postinflammatorisch. Bei neu auftretenden, bräunlichen Pigmentierungen sollte allerdings durch eine Probeentnahme dringend ein Mb. Addison, ein Peutz-Jeghers-Syndrom sowie eine Hämochromatose ausgeschlossen werden. Beim Mb. Addison liegt eine Nebennierenrindeninsuffizienz vor, das Peutz-Jeghers-Syndrom beinhaltet Pigmentflecken an Haut und Schleimhaut (SH), Polypen im Magen-Darm-Bereich und ein erhöhtes allgemeines Karzinomrisiko. Die Hämochromatose geht mit einer pathologischen Eisenablagerung im Körper einher (Bork et al., 2008, S. 62–64).
Weitere Normvarianten der Mundschleimhaut sind die Intercalarlinie oder Linea alba *(Abb. 6)*, also die vermehrte Verhornung der Schleimhaut auf Höhe der Okklusionsebene, sowie erweiterte Gefäße sublingual (Venektasien, Krampfadern), vor allem bei älteren Patienten *(Abb. 7)*. Diese können manchmal sehr ausgedehnt und eindrucksvoll sein (Bork et al., 2008, S. 16).

Abb. 6 – Ausgeprägte Intercalarlinie (s. Pfeil) ohne Krankheitswert

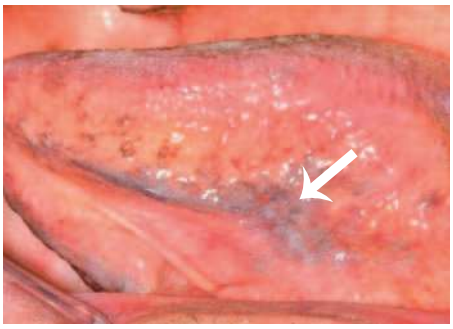

Abb. 7 – Sublinguale Venektasien (s. Pfeil) ohne Krankheitswert

Zungenveränderungen

Lingua geografica (Landkartenzunge):
Diese entzündliche Zungenveränderung beruht auf dem unterschiedlichen Verhornungsgrad der Papillae filiformes mit teilweise sehr eindrucksvollem, wechselndem klinischen Bild (Wanderplaques). Auch die übrige Mundschleimhaut kann betroffen sein. Dies wird dann als Stomatitis areata migrans bezeichnet. Innerhalb der roten Bezirke sind die Papillae filiformes weniger verhornt und atrophisch und im weißlich-gelben Randbereich sind sie stärker verhornt *(Abb. 8)*. Die Papillae fungiformes sind nicht betroffen und treten als rote Punkte hervor. Diese Veränderungen sind völlig harmlos, können allerdings zu brennenden Beschwerden führen. Die Ursache der Lingua geografica ist bislang unbekannt. Meist endet sie nach unberechenbarem Verlauf nach Monaten bis Jahren spontan. Sie betrifft bevorzugt Jugendliche und junge Erwachsene, eine familiäre Häufung wurde beschrieben. Bei etwa 10 % der Betroffenen ist die Lingua geografica mit einer Lingua plicata (Faltenzunge) vergesellschaftet (Bork et al., 2008, S. 33–36). Die Patienten sollten auch hier ausführlich über die Veränderung ohne Krankheitswert aufgeklärt werden. Bei auftretenden Beschwerden sind scharf gewürzte Speisen und Zitrusfrüchte zu meiden. Spülungen mit Salbeitee und Distelöl können lindern. Es empfiehlt sich die Kontrolle verschiedener Parameter im Blut wie Vitamin B12, Vitamin D3, Zink und Eisen und im Falle eines Mangels die Substitution.

Lingua plicata (Faltenzunge):
Die Lingua plicata *(Abb. 9)* ist eine angeborene Veränderung der Zungenoberfläche und ebenfalls harmlos. Sie findet sich ab dem 3. bis 4. Lebensjahr und ist bei älteren Menschen etwas häufiger anzutreffen. Die Furchung kann verschieden stark ausgeprägt sein, so kann es eine mediane tiefe Furche bis hin zu einem zerebriformen Muster geben. Die Lingua plicata kommt bei mindestens 7–15 % der Normalbevölkerung vor, Beschwerden treten meist keine auf. Bei etwa 20 % der Patienten findet sich gleichzeitig eine Lingua geografica. Oft ist auch eine Candida-Besiedlung in den Furchen nachweisbar, ein Interventionsbedarf besteht dabei lediglich bei Beschwerden. Die Lingua plicata tritt auch im Rahmen eines Melkersson-Rosenthal-Syndroms, der Trisomie 21, der Akromegalie und des Sjögren-Syndroms auf. Eine Therapie ist bei der primären Faltenzunge nicht möglich und nicht nötig. Der Patient bzw. die Patientin sollte auch hier über den harmlosen Befund

Abb. 8 – Lingua geografica – rote Bezirke mit weniger verhornten bzw. atrophischen Papillae filiformes und weißliche Bereiche mit verstärkter Verhornung der Papillae filiformes, kein Krankheitswert

Abb. 9 – Lingua plicata – harmlose Veränderung der Zungenoberfläche

Abb. 10 – Schwarze Haarzunge – harmlose Veränderung durch passagere Hyperkeratose der Papillae filiformes und Pigmenteinlagerungen

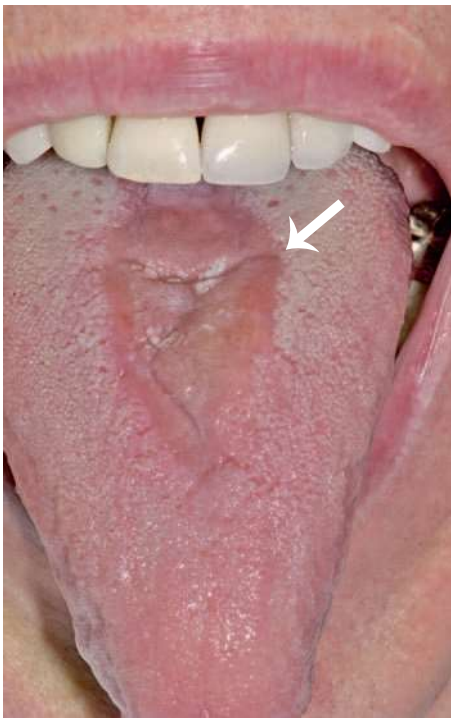

Abb. 11 – Glossitis rhombica mediana – harmlose Anomalie der Zungenoberfläche (verbliebenes Tuberculum impar – glatter, dunkelroter Schleimhaut-Bezirk, s. Pfeil)

aufgeklärt sowie zum Vermeiden irritierender Speisen beraten werden (Bork et al., 2008, S. 278-279).

Lingua villosa nigra (schwarze Haarzunge):
Eine weitere harmlose Zungenveränderung ist die schwarze Haarzunge *(Abb. 10)*. Sie entsteht durch eine abnorme Steigerung des Zungenbelags aufgrund einer borstenartigen Hyperkeratose der filiformen Papillen. Diese können bis 2 cm lang und bis 2 mm dick werden. Die Verfärbung kommt dann durch Einlagerung von Farbpigmenten aus Tabak und Nahrungsmitteln sowie durch pigmentbildende Bakterien und Detritus zustande. Die eigentliche Ursache der Entstehung ist bislang unbekannt. Am ehesten kommt eine temporäre Dysbalance der normalen oralen mikrobiellen Besiedlung der Mundschleimhaut in Frage. So kann eine systemische Antibiose Auslöser sein, aber auch zu konzentrierte Mundwässer (Chlorhexidin), eine systemische Therapie mit Kortikoiden oder eine länger dauernde parenterale Ernährung. Die schwarze Haarzunge kann Monate bis Jahre persistieren. Sie ist dabei vor allem kosmetisch sehr störend. Auch hier muss der Patient bzw. die Patientin entsprechend aufgeklärt werden. Auslöser müssen, wenn möglich, beseitigt werden. Die Anwendung eines Zungenschabers sowie das Lutschen von Vitamin-C-Tabletten können hilfreich sein (Bork et al., 2008, S.36–38).

Glossitis rhombica mediana:
Die Glossitis rhombica mediana wird als embryonale Missbildung verstanden. Das Tuberculum impar wird nicht wie vorgesehen in das Innere des Zungenkörpers verlagert und durch die fehlenden Papillen erscheint die Oberfläche glatt. Eine Candida-Besiedlung dieses Bereiches ist häufig, hat aber in der Regel keinen Krankheitswert. Die Glossitis rhombica mediana manifestiert sich meist erst im 2. oder 3. Lebensjahrzehnt. Sie stellt sich als ovaler oder rautenförmiger, glatter, dunkelroter Bezirk *(Abb. 11)* vor oder im Bereich des Foramen caecum dar, median und symmetrisch in der Längsachse des mittleren Zungendrittels. Manchmal erscheint sie knotenförmig oder leukoplakisch. Beschwerden bestehen nicht. Eine Therapie ist nicht erforderlich. Differenzialdiagnostisch kommen eine Zyste vom dort entstehenden Ductus thyreoglossus, eine Zungenstruma oder diverse Tumoren in Betracht (Bork et al., 2008, 279–281).

Dr. med. dent. Marika Schubert,
FZÄ für Oralchirurgie,
Praxis Dr. Dr. Ronald Mai, Altes Schloss Zabeltitz, Großenhain

Dr. med. Dr. med. dent. Ninette Tödtmann,
FÄ für Mund-, Kiefer- und Gesichtschirurgie,
Klinik und Poliklinik für Mund-, Kiefer- und Gesichtschirurgie
Universitätsklinikum Dresden

Dr. med. dent. Anne Weißflog,
FZÄ für Oralchirurgie,
Klinik und Poliklinik für Mund-, Kiefer- und Gesichtschirurgie
Universitätsklinikum Dresden

Dr. med. Dr. med. dent. Ronald Mai,
FA für Mund-, Kiefer- und Gesichtschirurgie,
Niederlassung Altes Schloss Zabeltitz, Großenhain

Literaturverzeichnis abrufbar unter
www.zahnaerzte-in-sachsen.de

Fortsetzung folgt im ZBS 9/14

Wir trauern um unseren Kollegen

Dr. med. ***Fritz John***
(Kreischa)

geb. 05.12.1956 gest. 05.06.2014

Wir werden ihm ein ehrendes Andenken bewahren.