Die Äquilibrierungsschiene mit anteriorer Führung

Standard-Okklusionsschiene zur okklusalen Prä-Therapie einer CMD

Okklusionsschienen und andere Aufbissbehelfe, wie Reflexschienen, haben sich zur palliativen und kurativen Therapie belastungsbedingter dentogener, myogener und arthrogener Beschwerden im Kopf-, Hals-, Nackenbereich bewährt. Es handelt sich hierbei um abnehmbare und bedingt abnehmbare, zumeist aus transparentem oder zahnfarbenem Kunststoff gefertigte Behelfe, mit denen die statische und dynamische Okklusion temporär gezielt justiert werden kann, ohne die Eigenbezahnung des Patienten irreversibel zu verändern.

Bei den meisten Indikationen ist es therapeutisch sinnvoll, Aufbissbehelfe gezielt mit anderen flankierenden Maßnahmen einzusetzen, welche ebenfalls der Normalisierung der Muskelfunktion, der Gelenkentlastung und Gelenkmobilisierung dienen (zum Beispiel Physiotherapie, Osteopathie). Abgesehen von möglichen Placebo-Effekten ist die therapeutische Wirksamkeit eines Aufbissbehelfs von der korrekten diagnosebezogenen Indikation sowie von der Qualität der technischen Ausführung und okklusalen Adjustierung abhängig. Der Einsatz eines Aufbissbehelfs kann auch wertvolle differenzialdiagnostische Informationen liefern, insbesondere, wenn es um die Abklärung einer möglichen okklusalen Ursache für die Kraniomandibuläre Dysfunktion (CMD) geht.
Die Standard-Okklusionsschiene, mit der die überwiegende Mehrheit der CMD-Patienten behandelt wird, ist eine Oberkiefer- oder Unterkiefer-Äquilibrierungsschiene mit Front- oder zumindest Eckzahnführung. Die oft zitierte „Michigan-Schiene“ mit ihrer charakteristischen Gestaltung der Frontzahnabstützung auf einem horizontalen Plateau und einer verzögert einsetzenden Eckzahnführung ist eine Variante der Oberkiefer-Äquilibrierungsschiene.

Erforderliche Vorarbeiten durch den Zahnarzt

Ist eine Schienentherapie indiziert, sollten dem Patienten vor Beginn der Vorbehandlung auch mögliche Risiken und Konsequenzen einer okklusalen Prä-Therapie erläutert werden. So ist der Patient unter anderem darüber aufzuklären, dass eine erfolgreiche Vorbehandlung in der Regel über die Normalisierung der Muskelaktivität zu einer veränderten Kieferrelation führt. Dies zwingt spätestens nach Abschluss der Vorbehandlung zu der Entscheidung, ob und wie die Eigenbezahnung des Patienten definitiv korrigiert werden kann. Über mögliche Szenarien und Konsequenzen einer definitiven Therapie ist der Patient zu informieren.
Entscheidet sich der Behandler für den Einsatz eines individuell gefertigten Aufbissbehelfs, muss er großen Wert auf eine formgetreue Abformung der Zahnreihen mit detaillierter Wiedergabe der Zahnoberflächen legen. Soll der geplante Aufbissbehelf auf den harten Gaumen oder in den Lingualraum ausgedehnt werden, muss die Abformung auch diese Region korrekt darstellen. Gleiches gilt natürlich für digitale Scans im Rahmen eines CAD-CAM-Workflows zur Herstellung des Aufbissbehelfs.

Kieferrelationsbestimmung

Weist ein an Bruxismus leidender Patient eine stabile maximale Okklusion auf und soll die Okklusionsschiene eher als „Schutzmantel“ die Zähne vor exzessiver Attrition schützen, werden die Modelle in maximaler Interkuspidation montiert und dann im Artikulator um den für die Schienenherstellung erforderlichen Betrag gesperrt. Nur in einem solchen Fall kann auf eine separate Kieferrelationsbestimmung (Zentrikregistrat) verzichtet werden.
Sollen jedoch Okklusion und Unterkieferlage mit der Okklusionsschiene korrigiert werden, ist eine Kieferrelationsbestimmung zwingend erforderlich. Diese Registrierung dient dem Einstieg in die Schienentherapie. Erst mit der Normalisierung der Kiefergelenk- und Muskelfunktion ergibt sich die definitive physiologische Kieferrelation.

Montage des Modells

Auch wenn es in der Regel für die Herstellung einer Schiene ausreichend ist, das UK-Modell dem Bonwill-Dreieck entsprechend mittelwertig einzusetzen, ist es sinnvoll, den üblichen Praxis-Workflow einzuhalten und das OK-Modell nach Gesichtsbogentransfer zu montieren. Da das Registrat den Biss bereits annähernd so weit sperrt, wie dies zur Anfertigung des Aufbissbehelfs erforderlich ist, muss die Bisshöhe im Artikulator nicht nennenswert verändert werden. Daher ist auch eine exakte Bestimmung der Scharnierachse des Unterkiefers zur Herstellung eines Aufbissbehelfes nicht notwendig.
Das UK-Modell wird mithilfe des Zentrikregistrats dem OK-Modell zugeordnet. Da Okklusionsschienen in der Regel im Seitenzahnbereich nur seichte Impressionen und keine tiefe Verzahnung aufweisen und zudem eine Front- oder Eckzahnführung die Prämolaren und Molaren deutlich diskludieren lässt, können für die Einstellung der Artikulator-

gelenke Mittelwerte gewählt werden (zum Beispiel Kondylenbahnneigung 45° zur Frankfurter Horizontalen oder 30° zur Camperschen Ebene/Kauebene; Bennett-Winkel 20°).

Oberkieferschiene oder Unterkieferschiene

Es sollte für jeden Patienten individuell entschieden werden, ob die Okklusionsschiene bevorzugt für die Oberkiefer- oder die Unterkieferzahnreihe zu fertigen ist. Hierbei sind einige Entscheidungshilfen zu beachten:

1. Sind die Molaren in allen Quadranten vorhanden oder ersetzt, weisen sie aber keinen oder einen zu schwachen Kontakt auf (Infraokklusion = verdeckter posteriorer Stützzonenverlust), spricht dies bevorzugt für den Einsatz einer UK-Schiene. Diese wird in der Regel gerade in den ersten Tagen der Vorbehandlung vom Patienten besser toleriert und erzeugt geringere Störungen der Lautbildung *(Abb. 1)*.
2. Fehlen jedoch Molaren in einem Kiefer, wird die Schiene für den betreffenden Kiefer angefertigt, um die erforderliche Abstützung zu schaffen. Dies gilt insbesondere für Freiendsituationen *(Abb. 2)*.
3. Fehlen Molaren in beiden Kiefern, sind die Molaren in einem Kiefer mit Zahnersatz (ggf. Interimsprothese) zu ersetzen.
4. Weist der Patient eine akzeptable Front- und Eckzahnführung auf, sollte der Behandler die Charakteristik seiner anterioren Führung bei der Gestaltung der Schiene berücksichtigen. Dies ist am leichtesten mit einer UK-Schiene realisierbar *(Abb. 3 a,3 b)*.
5. Soll mit der Schiene eine fehlende Front- und Eckzahnführung aufgebaut und auf Verträglichkeit getestet werden, erfordert dies den Einsatz einer OK-Schiene. Nur mit einer OK-Schiene lässt sich die anteriore Führung in Länge und Steilheit gezielt justieren *(Abb. 3 c)*.
6. Deckbiss-Situationen, die nur eine geringfügige therapeutische Ventralverlagerung des Unterkiefers erlauben, werden bevorzugt mit einer UK-Schiene gelöst, bei der die okklusalen Seitenzahnauflagen unter Aussparung der UK-Frontzähne mit einem Sublingualbügel verbunden sind.
7. Weitere Entscheidungskriterien sind: Länge und Neigung der klinischen Kronen, transversale Ausformung der Zahnbögen, Lage und Neigung der Okklusionsebene, Krümmung der Okklusionskurve, kosmetische Aspekte (entblößt der Patient beim Sprechen und Lachen vorwiegend die Oberkiefer- oder die Unterkieferzähne?) und der Patientenwunsch nach einer möglichst ungestörten Lautbildung auch beim Tragen der Schiene.

Ausdehnung der Schienenbasis

Grazile Schienenbasen, die nur den Zähnen anliegen und nicht auf den Gaumen oder in den Lingualraum extendiert sind, weisen für den Patienten einen höheren Tragekomfort auf. Sie sind jedoch insbesondere beim unsachgemäßen Einsetzen und Entnehmen der Schiene bruchempfindlicher. Im Einzelfall kann auch der oberhalb des Gingivasulkus verlaufende Schienenrand als Trigger Parafunktionen der Zunge auslösen. Um der Schienenbasis mehr Stabilität zu geben, kann der Schienenkörper daher U-förmig auf den Gaumen oder in den Lingualraum ausgedehnt werden. Nach sachgemäßer Gestaltung mit einer Entlastung des Gingivalsaumes und guter Mundhygiene sind bei der beschränkten Tragedauer der Schiene

Abb. 1 – Unterkiefer-Äquilibrierungschiene zum Ausgleich einer instabilen Okklusion. Zumeist kann auf zusätzliche Halteelemente verzichtet werden.

Abb. 2 – Zur Abstützung einer instabilen Okklusion wird die Schiene primär in den Kiefer mit bestehender Freiendsituation platziert

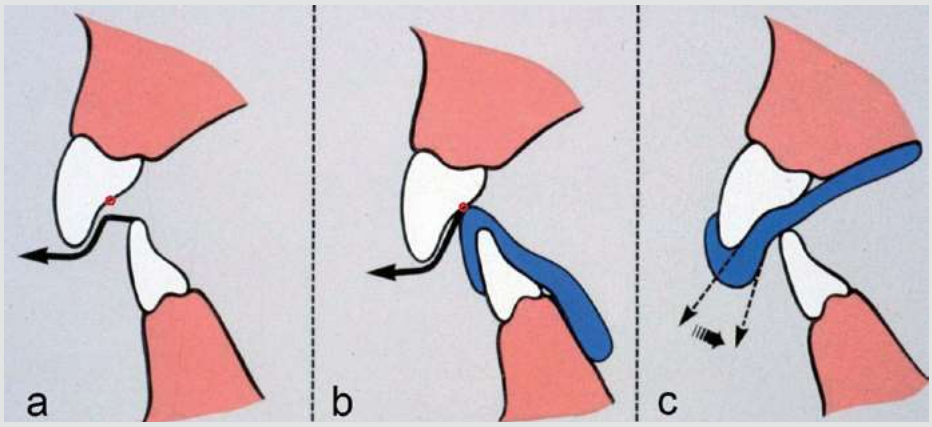

Abb. 3 a – c – (a) zeigt die Frontzahnrelation nach Sperrung im Artikulator. Der rote Punkt markiert den Frontzahnkontakt in maximaler Okklusion. Okkludiert die Unterkiefer-Schiene im gleichen Kontaktpunkt (b), dann bleibt die patienteneigene Frontzahnführung auch mit eingesetzter Schiene weitgehend unverändert. Sollen Länge, Steilheit und Krümmung der Frontzahnführung gezielt verändert und mit der Schiene ausgetestet werden, erfordert dies die Platzierung der Schiene im Oberkiefer.

keine negativen Effekte (zum Beispiel kariöse Läsionen und Gingivitiden) zu erwarten. Ausreichende Retentionsgebiete an den Zähnen vorausgesetzt, kann zumeist auf zusätzliche gebogene Halteelemente verzichtet werden. Wird eine Schiene für ein Lückengebiss gefertigt, hat es sich gerade bei Lücken im Front- und Prämolarenbereich bewährt, entsprechende Ersatzzähne in die Schienenbasis einzupolymerisieren *(Abb. 4)*.

Abb. 4 – OK-Schiene in okklusaler Aufsicht mit einpolymerisierten Ersatzzähnen 12 und 22

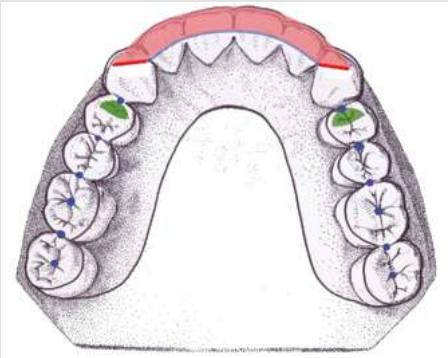

Abb. 5 a – Okklusales Kontaktpunktmuster einer OK-Äquilibrierungsschiene

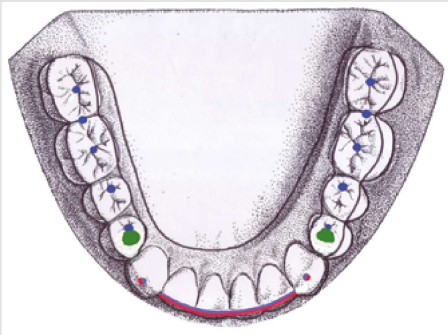

Abb. 5 b – Okklusales Kontaktpunktmuster einer UK-Äquilibrierungsschiene
Blaue Punkte/Linie: Zentrische Kontakte/
Rotes Areal: Front- und Eckzahnführung/
Grünes Areal: Retrusionsfacetten zur Disklusion der restlichen Seitenzähne bei retrusiven Bewegungen aus der Schienen-Interkuspidation

Okklusales Design

Äquilibrierungsschienen weisen ein simplifiziertes okklusales Kontaktpunktmuster auf. Im Seitenzahnbereich haben nur die Höckerspitzen der antagonistischen tragenden Höcker einen Kontakt mit der Schiene. Die Okklusalflächen der Schiene weisen keine harte, tiefe Verzahnung, sondern nur seichte Impressionen auf. Der zentrische Okklusionskontakt liegt dabei jeweils im tiefsten Areal der Impression. Im Frontzahn-Eckzahn-Bereich sind die zentrischen Kontakte schwächer ausgebildet als im Seitenzahnbereich.
Bei Laterotrusionsbewegungen werden die antagonistischen Eckzähne geradlinig geführt. Gleiches gilt unter Berücksichtigung des interinzisalen Freiraums bei protrusiven Bewegungen für die Frontzähne. Bei einer verschachtelten Unterkieferfront liegt die Führung auf den ventral stehenden Zähnen. Für den Fall, dass der Patient seinen Unterkiefer aus der maximalen Schienen-Interkuspidation mehr als 2 Millimeter nach retral ziehen kann, hat es sich analog zur natürlichen Okklusion bewährt, beidseits im Bereich der ersten Prämolaren Retrusionsfacetten zu gestalten. Diese lassen bei zahngeführten Retralbewegungen auf der Schiene die antagonistischen Molaren diskludieren und helfen damit, unerwünschte Vorkontakte im Seitenzahnbereich zu vermeiden *(Abb. 5 a und b)*. Stark abradierte Antagonisten erlaubten allerdings nicht die Anlage derartiger Retrusionsfacetten.

Prüfen des Aufbissbehelfs vor dem Einsetzen

Bei Erhalt des Aufbissbehelfs kontrolliert der Zahnarzt den neuen Schienenkörper zunächst visuell und durch behutsames Abtasten auf seine Fertigungsqualität. Insbesondere sucht er nach scharfen Kanten und Rauigkeiten. Passung der Schienenbasis sowie die okklusale Gestaltung in Statik und Dynamik sollten zunächst auf dem Modell und im Artikulator überprüft werden. Ergibt die Kontrolle einen Korrekturbedarf, muss der Behandler entscheiden, ob die erforderlichen Änderungen beim Eingliederungstermin am Patienten erfolgen können oder ob gegebenenfalls sogar eine Neuanfertigung erforderlich ist.
Vor dem ersten Einsetzen der Schiene in den Mund des Patienten wird der Behelf sorgfältig von Okklusionsmarkierungen gesäubert und zur Desinfektion gemäß Herstellerangaben in ein Desinfektionsbad gelegt. Die Schiene wird anschließend mit klarem Wasser sorgfältig abgespült (ca. 15 Sekunden pro Seite) und nicht mehr auf das kontaminierte Modell zurückgesetzt oder auf eine kontaminierte Fläche abgelegt.

Erstes Einsetzen der Schiene

Das erste Einsetzen der Schiene erfolgt durch den Behandler, nicht durch den Patienten. Die Schiene wird behutsam auf die Zahnreihe gesetzt. Dabei werden die Wangen abgehalten, um ein versehentliches Einklemmen der Wangenschleimhaut zu vermeiden.
Die Schiene soll nach Überwinden eines kleinen Widerstands in die Endposition „einschnappen". Das Einsetzen darf keinesfalls mit großem Kraftaufwand erzwungen werden. Bei einer abwechselnden Belastung der Schiene im Front- und beidseitigen Molarenbereich *(Abb. 6)* darf der Behelf keinesfalls auf der Zahnreihe schaukeln. Kann die Schiene nicht in eine schaukelfreie Endposition gebracht werden, erfolgt eine Kontrolle mit einem Silikon.
Zuweilen zeigen sich die Probleme bereits beim ersten Einprobieren. Typische Bereiche, die ein problemloses Eingliedern verhindern, sind die mesialen Inzisalkanten gedrehter oder gekippter Frontzähne oder gekippte Molaren. Hier kann das gezielte Ausschleifen oder

Kürzen des Schienenrandes das Problem oft beheben. Lässt sich die Schiene trotz Korrekturversuchen nicht passgenau einsetzen, sollte die Anfertigung wiederholt werden.
Das Unterfüttern der Schiene im Mund des Patienten mit einem Autopolymerisat ist wegen Allergiegefahr, Geruchs- und Geschmacksbeeinträchtigung sowie eingeschränkter Hygienefähigkeit des porösen Korrekturmaterials nicht empfehlenswert. Neben der exakten Passung der Schiene auf der Zahnreihe muss die Schiene eine ausreichende Retention aufweisen, sodass Lippen-, Wangen- oder Zungenaktionen sowie exzentrische Kieferbewegungen (Laterotrusion, Protrusion, Latero-Protrusion) sie nicht von den Zähnen abheben können.
Zur weiteren Kontrolle legt der Behandler einen Daumen und Mittelfinger derselben Hand auf die Bukkalflächen der Schiene im Molaren- und dann im Eckzahn-/Prämolarenbereich und versucht, jeweils die Schiene nach koronal abzuziehen. Wenn die Schiene keinen Widerstand bietet und sich sofort von den Zähnen löst, ist die Retention eindeutig zu schwach.
Danach fordert der Zahnarzt den Patienten auf, die Schiene mit den Lippen und der Zunge von den Zähnen selbstständig zu lösen. Gelingt dies, sitzt die Schiene zu locker. Wenn sich die Schiene bei kraftvollen Knirschbewegungen des Patienten nach ventral und lateral im Molarenbereich abhebt, ist die Retention dort zu schwach und muss korrigiert werden. Eine zu schwache Retention ist in der Regel durch zu kurze, nicht ausreichend über den prothetischen Äquator der Zähne geführte Schienenränder bedingt. In diesen Fällen ist eine Neuanfertigung unumgänglich.
Ist die mangelnde Retention hingegen Ergebnis ausreichend langer, aber geringfügig abstehender Schienenränder, dann können die abstehenden Areale behutsam über einer Flamme erwärmt (nicht erhitzt!) werden, bis diese beginnen, plastisch verformbar zu sein.
Die Schiene sollte dann umgehend auf die Zahnreihe gesetzt werdem und die abstehenden Bereiche sollten mit dem Zeigefinger gegen die Zähne adaptieren und erhärten lassen.
Jede gut passende Schiene wird nach dem ersten Einsetzen ein leichtes Spannungsgefühl in dem verblockten Zahnbogen verursachen. Diese Spannung muss sich aber im Laufe der ersten Sitzung völlig geben. Ist dies nicht der Fall, besteht Korrekturbedarf durch Beschleifen der Basis oder durch Neuanfertigung.

Klinische Okklusionskontrolle

Bei der Okklusionskontrolle sollte der Patient bevorzugt aufrecht sitzen und den Kopf gerade halten. Frankfurter Horizontale und Bipupillarlinie dienen hierbei als Referenz. Die Hände des Patienten liegen auf seinen Oberschenkeln. Die Beine liegen nebeneinander.
Obwohl der Patient aufgefordert wird, seinen Kopf gerade zu halten, rotiert er bei der Mundöffnung den Kopf oftmals unbewusst nach hinten und schließt dann in dieser Kopfstellung mit Kraft auf die Okklusionsfolie *(Abb. 7 a – c)*.
Diese Retroflexion des Kopfes führt über die Anspannung der supra- und infrahyoidalen Muskulatur zur Retralverlagerung des Unterkiefers. Wird die Okklusionsschiene oder der Zahnersatz unter diesen Bedingungen auf gleichmäßigen Seitenzahnkontakt eingeschliffen, resultiert in Wirklichkeit bei gerader und entspannter Kopf- und Unterkieferhaltung eine Infraokklusion und damit ein Verlust an posteriorer Abstützung. Ein Scheitern der an sich sinnvollen okklusalen Vorbehandlung kann die Folge sein.
Da Okklusionsfolie deutlich besser auf einer leicht angerauten Oberfläche zeichnet, sollten die okklusionsrelevanten Bereiche der Schiene vor der Okklusionskontrolle mit einem Vorpolierer mattiert werden.
Nach dem Einsetzen der Schiene und dem Überprüfen der Passgenauigkeit können dem Patienten mit Wasser angefeuchtete Watterollen der Größe 1 beidseits quer im Prämolarenbereich eingelegt werden. Der Patient wird gebeten, die Rollen nur leicht mit seinen Zähnen

Abb. 6 – Überprüfen der Passgenauigkeit: Okklusale Kontrollen und Korrekturen an einer den Zähnen und ggf. den Kieferkämmen nicht exakt aufliegenden Schiene sind sinnlos

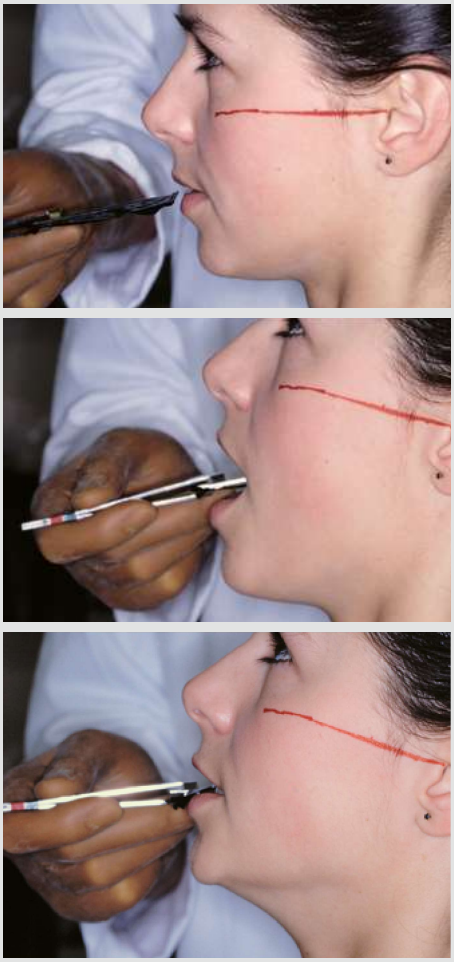

Abb. 7 a – c – Negativbeispiel einer Okklusionskontrolle: Die Patientin rotiert mit der Mundöffnung den Kopf nach hinten und beißt zudem noch kraftvoll auf die Okklusionsfolie

Abb. 8 – Zur okklusalen Feinjustierung sitzt der Patient mit gerader Kopfhaltung aufrecht

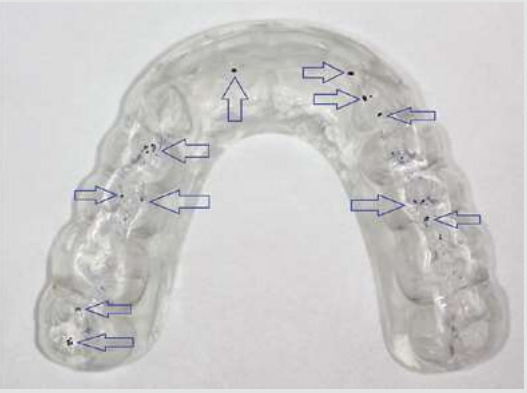

Abb. 9 – Die erste okklusale Kontrolle zeigt hier zu starke Kontakte im Frontzahnbereich und eine ungleichmäßige Kontaktverteilung im Seitenzahnbereich

Abb. 10 – Die Form der HM-Fräse kann genutzt werden, um der palatinalen Führungsfläche die typische konkave Gestaltung der Frontzahnführung mit ihrem interinzisalen Freiraum zu geben

Abb. 11 – Nach zwei weiteren Kontrollen und gezielten Korrekturen ist das gewünschte Kontaktmuster in der maximalen Schienen-Okklusion erreicht. Die zentrischen Kontakte im Frontzahnbereich sind schwächer als die Seitenzahnkontakte gestaltet.

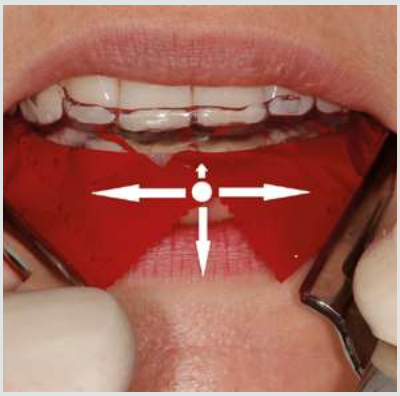

Abb. 12 – Erst nach korrigierter maximaler Schienen-Interkuspidation erfolgt das Markieren der exzentrischen Okklusion bevorzugt mit roter Folie. Anschließend werden die zentrischen Kontakte zur Differenzierung von exzentrischen Kontakten noch einmal mit blauer Folie dargestellt.

Abb. 13 – Fertig korrigierte OK-Äquilibrierungsschiene: Im Eckzahn- und Frontzahnbereich soll die rot markierte Okklusionsspur nicht unterbrochen und linear verlaufen

für 3 – 5 Minuten zu halten. Dies dient vor Beginn der Okklusionskontrolle der okklusalen Entkoppelung und somit der muskulären Entspannung. Danach werden die Watterollen entnommen und der Patient aufgefordert, seinen Unterkiefer mehrfach und kraftlos aus der Ruhelage bis zum ersten gefühlten Kontakt mit der Schiene anzuheben, mit den Zähnen locker zu „klappern". Dabei soll der Patient mit dem Finger im Wangen- und Lippenbereich zeigen, in welcher Region der Zahnbögen der erste Kontakt wahrgenommen wird. Anschließend tritt der Behandler hinter den Patienten und legt zwei mit blauer Okklusionsfolie bestückte Okklusionspinzetten so zwischen die Zahnreihen des Patienten, dass diese sich im Frontzahnbereich nur geringfügig überlappen *(Abb. 8)*. Der Patient „klappert" mehrfach aus der Ruhelage nahezu kraftlos bis zum ersten wahrgenommenen Okklusionskontakt. Mit einer vor dem Kopf abgerundeten kreuzverzahnten Hartmetallfräse oder in der Endphase der okklusalen Korrektur mit einem Vorpolierer werden die zentrischen Kontakte solange korrigiert, bis das angestrebte Kontaktpunktmuster erreicht ist *(Abb. 9 – 13)*.
Droht bei den Schleifmaßnahmen die Perforation der Schienenbasis, sollte das Einschleifen beendet werden. Entweder werden dann direkt am Patienten mit Autopolymerisat fehlende Kontaktbereiche aufgebaut oder mit dem Aufbissbehelf als Registratträger ein neues Zentrikregistrat genommen, um nach Modellmontage die erforderliche Korrektur im Artikulator durchzuführen.

Überprüfung der Schiene am liegenden Patienten

Abschließend sollte die soweit adjustierte Schiene am liegenden Patienten überprüft werden. Dazu werden in noch aufrechter Position zunächst die zentrischen und exzentrischen Kontakte auf der Schiene mit blauer Folie markiert. Liegend werden dann die Okklusions-

kontakte mit roter Folie dargestellt. Zeichnen sich zentrische und exzentrische Vorkontakte im Molarenbereich ab, müssen diese entfernt werden, ohne die zuvor blau markierten Areale zu tangieren. Vorkontakte insbesondere im Molarenbereich können zu einer muskulären Hyperfunktion führen. Die beschliffenen Okklusionsbereiche der Schiene werden abschließend sorgfältig poliert, ohne dabei die okklusalen Kontakte zu schwächen.
Zum Ende der ersten Kontroll- und Korrektursitzung, bei welcher der Aufbissbehelf eingepasst wird, muss Folgendes gegeben sein:

1. passgenauer Sitz der Schiene, das heißt schaukelfreier und spannungsfreier Sitz sowie ausreichende Retention,
2. Realisation des angestrebten zentrischen und exzentrischen Okklusionskonzeptes *(Abb. 14 a – c)*,
3. keine okklusalen Vorkontakte im Molarenbereich in liegender Rücken- und Seitenlage.

Trageempfehlung für den Patienten

Die dem Patienten zu empfehlende Tragezeit pro Tag richtet sich nach der Indikation der Schiene. Patienten, die dazu neigen, in einer extremen, emotional stark belasteten Lebenssituation ihre inneren Spannungen und Aggressionen durch Zähneknirschen und Zähnepressen abzubauen, tragen den Aufbissbehelf bevorzugt in den okklusionsaktiven Phasen quasi als „Schutzmantel", um die zum Teil extremen Muskelkräfte besser zu verteilen und die Zähne vor Attrition zu schützen. Hinweise auf die individuellen okklusionsaktiven Phasen ergeben sich aus der Anamnese und der Selbstbeobachtung des Patienten.
Patienten, bei denen die okklusalen Störungen aufgrund der funktionsanalytischen Befunde wahrscheinlich eine wesentliche Rolle bei der Entwicklung und Unterhaltung der CMD spielen, sollen den Aufbissbehelf so oft wie möglich tragen. Beim Essen und in einzelnen besonderen Situationen kann auf das Tragen ausnahmsweise verzichtet werden. Beim Kauen sollte dann ein kraftvolles Durchbeißen in die maximale Okklusion vermieden werden.

Pflege und Aufbewahrung

Die tägliche Pflege des Aufbissbehelfs erfolgt unter fließendem Leitungswasser mit einer weichen Zahnbürste und nicht aggressiver Zahnpasta oder Kernseife. Weiche Beläge sind sorgfältig zu entfernen. Bei Bedarf sollte der Behelf einmal pro Woche mit einem Prothesenreiniger unter Beachtung produktabhängiger Anwendungshinweise behandelt werden.
Aufbissbehelfe, die über Stunden oder Tage nicht getragen werden, sollten vor direkter Sonneneinstrahlung und Wärme geschützt werden, um ein Austrocknen und Deformieren zu verhindern.
Es empfiehlt sich, den Aufbissbehelf in einer geschlossenen Prothesen- oder Zahnspangenbox auf einem angefeuchteten Papiertaschentuch zu lagern und dieses regelmäßig auszutauschen.

Kontroll- und Korrekturtermine

In aller Regel sind im Verlauf der okklusalen Vorbehandlung mehrere Kontroll- und Korrekturtermine notwendig, bis Beschwerdefreiheit und okklusale Stabilität erreicht sind. Okklusale Instabilität führt im Rahmen der neuromuskulären Kompensation und Adaptationsmechanismen zu mehr oder weniger ausgeprägten Veränderungen der Muskelfunktion.
Das Muskelspiel zwischen Synergisten und Antagonisten ändert sich mit dem Ziel, die okklusalen Störungen auszugleichen oder zu beseitigen. Werden mit dem Aufbissbehelf die okklusalen Defizite beseitigt, entfällt der ursprüngliche Grund für die Kompensation oder Adaptation. Die Muskelfunktion normalisiert sich. Mit der Verbesserung der Muskelfunktion verändern sich auch die räumliche Lage des Unterkiefers zum Oberkiefer und das Bewegungsmuster des Unterkiefers. Infolge kommt es auf dem Aufbissbehelf zu neuen okklusalen Störkontakten. Diese gilt es bei den Kontrollterminen zu erkennen und zu beseitigen. Der Behandler folgt also mit den okklusalen Korrekturen der sich verändernden Unterkieferposition und ermöglicht damit die mandibuläre Autoreposition.
Es gibt kein Schema für die Kontroll- und Korrekturtermine, welches dogmatisch eingehalten werden müsste. Sinnvoll sind in jedem Fall die erste Kontrolle und ggf. Korrektur in den ersten drei Tagen nach der Eingliederung, weil in dieser Zeit erfahrungsgemäß bereits starke Veränderungen der Kaumuskulatur und

Abb. 14 a – Fertig justierte und polierte OK-Äquilibrierungsschiene in maximaler Okklusion

Abb. 14 b – Die linear gestaltete Eckzahnführung sorgt für eine eindeutige Disklusion der restlichen Zähne

Abb. 14 c – Die wie ein leicht gekrümmtes Gewölbe ausgeformte Frontzahnführung garantiert ebenfalls eine Disklusion aller anderen Zähne

somit der intermaxillären Relation zu erwarten sind.
Der Patient sollte vor jeder Okklusionskontrolle den Aufbissbehelf bereits für mindestens eine Stunde durchgehend tragen. Das Zeitintervall bis zur nächsten Kontrolle hängt im Wesentlichen vom Ausmaß der letzten okklusalen Korrektur und der Entwicklung des Beschwerdebildes ab. Besteht erheblicher Korrekturbedarf durch Einschleifen oder Aufbauen und/oder haben sich die Beschwerden nicht spürbar verändert, sollte der nächste Kontrolltermin bereits in wenigen Tagen erfolgen. Je geringer die erforderlichen okklusalen Korrekturen sind, umso länger kann der Zeitraum bis zur nächsten Schienenkontrolle gewählt werden.

Erfolgen zur Mobilisation der Kiefergelenke und/oder Normalisierung des Muskeltonus flankierende Behandlungsmaßnahmen wie Physiotherapie oder Osteopathie, sollte die okklusale Kontrolle zeitnah im Anschluss an die Begleittherapie erfolgen, um deren positive Effekte auf die Muskel- und Kiefergelenkfunktion bei der okklusalen Justierung zu nutzen.
Bei der Inspektion der Schiene sollte insbesondere auch der Kontaktbereich im Front- und Eckzahnbereich beachtet werden. Dort wiederholt auftretende Abrasionsspuren lassen vermuten, dass der Patient weiterhin exzentrische Parafunktion ausübt. Dienen diese nur dem Zweck, sich aus der vorgegebenen Front- und Eckzahnführung „zu befreien", kann das gezielte Abflachen jener Bereiche der anterioren Führung, welche Abrasionsspuren aufweisen, die Parafunktionen abklingen lassen.
Dies kann zum Beispiel dazu führen, dass nach Abschluss der Vorbehandlung die Eckzahnführung der Schiene auf einer Seite noch eine Steilheit von 50° zur Horizontalebene aufweist, die Eckzahnführung auf der Gegenseite aber durch Beschleifen auf 30° reduziert werden musste, um die exzentrischen Parafunktionen zu stoppen. Diese wertvolle Information sollte dann bei der definitiven okklusalen Korrektur, wie etwa bei der Anfertigung von Frontzahnkronen oder Veneers, berücksichtigt werden.

Die okklusale Vorbehandlung mit dem Aufbissbehelf ist erfolgreich abgeschlossen, wenn Beschwerdefreiheit erreicht ist und sich zudem die Schienen-Okklusion über zwei bis drei Wochen nicht mehr verändert hat. Eine okklusale Vorbehandlung, die primär zur Normalisierung der Muskelfunktion durchgeführt wird, dauert erfahrungsgemäß etwa vier bis acht Wochen. Zielt die Therapie hingegen primär auf die Behandlung arthrogener Schäden ab, kann sich die Prä-Therapie über mehrere Monate erstrecken.

Treten bei korrekt ausgeführter okklusaler Vorbehandlung immer wieder Therapierückschläge mit erneut aufflammenden Beschwerden und ausgeprägten okklusalen Veränderungen auf, ist dies ein Hinweis darauf, dass die CMD-Beschwerden nicht oder nicht allein über die Justierung der Okklusion therapierbar sind.

Prof. Dr. Ulrich Lotzmann
Direktor der Abteilung für Orofaziale Prothetik und Funktionslehre am Zentrum für Zahn-, Mund- und Kieferheilkunde der Philipps-Universität Marburg
E-Mail: lotzmann@med.uni-marburg.de

Erstabdruck: tzb 04/2021

Wir danken dem Thüringer Zahnärzteblatt für die freundliche Nachdruckgenehmigung.

Fortbildungsreihe „Kinder- und Jugendzahnheilkunde"

Noch freie Plätze!

Kurs 1	Wachstum, Entwicklung und Psychologie Prof. Dr. Karl-Heinz Dannhauer/Prof. Dr. Christian Splieth	20./21.01.2023
Kurs 2	Kinderhypnose, non-invasives Kariesmanagement und MIH Dr. Julian Schmoeckel	31.03./01.04.2023
Kurs 3	Invasive Kariestherapie im Milch- und Wechselgebiss Prof. Dr. Christian Splieth	05./06.05.2023
Kurs 4	Parodontologie und Traumatologie im Milch- und Wechselgebiss Dr. Susann Hertel/Prof. Dr. Barbara Noack	02./03.06.2023
Kurs 5	Zahnärztliche Betreuung von Kindern mit besonderen Problemen Prof. Dr. Roswitha Heinrich-Weltzien/Prof. Dr. Christian Hirsch/Dr. Uwe Schmidt	08./09.09.2023
Kurs 6	Notfall und Narkose beim Kind, Praxisorganisation Dr. Rebecca Otto/Sören Weber	10./11.11.2023

Jeweils freitags von 14:00 –19:00 Uhr und samstags von 9:00 –16:00 Uhr; Infos bei Anett Hopp, Telefon 0351 8066104